12.

Beiträge

zur

Kenntnis der Frakturen und Luxationen

im

Handgelenk.

Inaugural-Dissertation,

zur

Erlangung der Doktorwürde

der

Hohen medizinischen Fakultät der Universität Bern

vorgelegt von

F. E. Stupnicki, Arzt, aus Burgdorf.

BURGDORF
BUCHDRUCKEREI P. EGGENWEILER
1910.

ROYAL COLLEGE OF SURGEONS OF ENGLAND
16 OCT 11
LIBRARY

Aus der chirurg. Abteilung des Engeriedspitals Bern
(Chefarzt Dr. Steinmann).

Beiträge

zur

Kenntnis der Frakturen und Luxationen

im

Handgelenk.

BURGDORF
BUCHDRUCKEREI P. EGGENWEILER
1910.

Auf Antrag des Herrn Prof. *Kocher* von der medizinischen Fakultät zum Druck genehmigt.

Bern, den 21. Januar 1910.

Der Dekan der medizinischen Fakultät:
W. Kolle.

Gewidmet dem Andenken
meines Vaters sel.
Herrn Dr. med. **J. Stupnicki,**
Arzt in Burgdorf.

*

Einleitung.

Dank dem Fortschritte auf dem Gebiete der Röntgenstrahlen wie auch der Unfallchirurgie hat die Kenntnis der Handwurzelverletzungen, namentlich der Frakturen und Luxationen in demselben einen bedeutenden Aufschwung erfahren, was umsomehr zu begrüssen ist, als diese Verletzungen früher verkannt und meist gar nicht diagnostiziert wurden. Der berühmte französische Chirurg Dupuytren bestritt überhaupt das Vorkommen der traumatischen Luxation der Handwurzelknöchelchen. Das in der Geschichte der Medizin so ereignisreiche Jahr 1896 brachte durch die Entdeckung der Anwendung der zuerst von Hittorf im Jahre 1869 entdeckten Kathodenstrahlen durch Prof. Röntgen eine ganze Umwälzung im Gebiete der Chirurgie und Medizin hervor. Die Mitteilungen über Frakturen und Luxationen in der Handwurzel vermehrten sich seither von Jahr zu Jahr zusehends, so dass die Litteratur bis in die neueste Zeit eine schöne Anzahl Fälle aufweist, obschon diese Verletzungen in Zahl im Gegensatz zu andern solchen der obern Extremität weit zurückstehen — ihre Genese ist noch nicht ganz sichergestellt — und es wünschenswert erscheint, diese Verletzungen in Zahl, in ætiologischer, diagnostischer und therapeutischer Hinsicht zu ergänzen und abzuklären. Die Röntgenbilder haben das klinische

Bild verändert. Früher angeblich häufige Verletzungen sind selten und früher als selten angesehene sind häufige typische Verletzungen geworden. Die Unfallchirurgie hat nicht wenig dazu beigetragen, die Erforschung dieser traumatischen, pathologischen Veränderungen zu fördern. Da einige derselben im Verhältnis zu ihrer Wichtigkeit anfangs geringe Störungen veranlassen, waren die Patienten gar nicht gewogen, sich dem Arzte zu stellen; seitdem es aber aus finanziellen Rücksichten für den Patienten von Interesse ist, sich durch ein ärztliches Gutachten eine Entschädigung zu verschaffen, werden diese Verletzungen dem praktischen Arzte immer mehr vor Augen treten.

Ein wichtiges, aber schwieriges Moment ist die Prognose, besonders im Hinblick auf die Therapie und die Begutachtung. Ich werde versuchen, an Hand einer Casuistik die Vor- und Nachteile einer konservativen und operativen Behandlung zu besprechen, namentlich das Endresultat derselben, soweit es mir möglich war, von den betreffenden Patienten Auskunft über ihren jetzigen Zustand zu erhalten. Es wird mein Bestreben sein, die typischen Luxationen und Frakturen des Handgelenkes, welche in der Praxis dem Arzte doch hin und wieder begegnen, in ihrer Gesamtheit und mit teilweise neuen Aetiologien und Befunden darzulegen, was ich besonders Herrn Dr. med. Steinmann zu verdanken habe, unter dessen Anleitung ich Gelegenheit hatte, solchen Verletzungen näher zu treten und dieselben in folgender Arbeit wiederzugeben.

Wir beginnen mit der Fractura ossis navicularis.

Fractura ossis navicularis.

Geschichte.

Werfen wir einen Blick zurück in die Literatur der obgenannten Verletzung, so finden wir, dass dieselbe vor der Aera der Röntgenstrahlen, wie wir schon in der Einleitung erwähnt haben, sehr selten diagnostiziert wurde und dann gewöhnlich noch in Verbindung mit einer solchen anderer Carpalknochen. Der französische Autor Cousin erwähnt keine isolierte Fraktur des Scaphoids, sondern nur eine solche neben andern traumatischen Veränderungen der übrigen Carpal- oder Vorderarmknochen. Erst durch die Arbeiten der HH. Dr. Höfliger, Kaufmann, Bär, Kahleyss, Gocht, Alban Köhler und anderer wurde diese heutzutage nicht mehr selten anzutreffende «isolierte Fractura ossis navicularis sive scaphoidei» beschrieben. Es gehört die Ehre besonders den beiden erstgenannten HH. Dr. Höfliger und Kaufmann, welche näher auf diesen Gegenstand eingetreten sind und uns auf den praktischen Wert desselben aufmerksam gemacht haben.

Beginnen wir mit der Casuistik, um dann an Hand derselben die Fälle etwas näher zu betrachten.

Fall 1. Aus der Praxis des Herrn Dr. Steinmann, Privatdozent der Chirurgie an der Universität Bern.

Anamnese. Patient: *Toscanelli Michele,* von Beruf Gipser und Maler, fiel am 19. Mai 1908 etwa 4 m hinunter, zuerst auf die ausgestreckte linke Hand, dann auf den linken äussern Augenwinkel und den linken Trochanter major femoris. Er ging selbst zum Arzte und musste auf dessen Anordnung 3 Wochen das Bett hüten. Die Verletzungen des linken äussern Augenwinkels, sowie diejenige am linken Hüftknorren, welche in einem Bruch desselben bestanden haben soll, sind abgeheilt, hingegen die Verletzungen des linken Handgelenkes noch nicht. In Bezug auf die letzteren klagt der Verunfallte noch über Steifigkeit und Schwäche in seinem linken Handgelenk. Bei etwelcher Anstrengung treten Müdigkeit und Schmerzen in demselben auf, welche bis in die Schulter hin ausstrahlen.

Status. Die Untersuchung zeigt eine gehörige Schwellung auf der Daumenseite des Handgelenkes. Es zeigt sich, dass in dieser Gegend die Gelenkkapsel geschwollen ist, dass aber der Schwellung auch eine knöcherne Verdickung zu Grunde liegt. Auf der Beugeseite ist in der Gegend des Kahnbeines ein abnormer Vorsprung vorhanden, welcher auf Druck empfindlich ist. Die sogenannte Tabatière, der sonst ausgehöhlte Raum zwischen den Strecksehnen des Daumens ist bei der verletzten Hand ausgefüllt.

Der grösste Umfang des Vorderarmes links 26 cm
» » » » » rechts 28 »

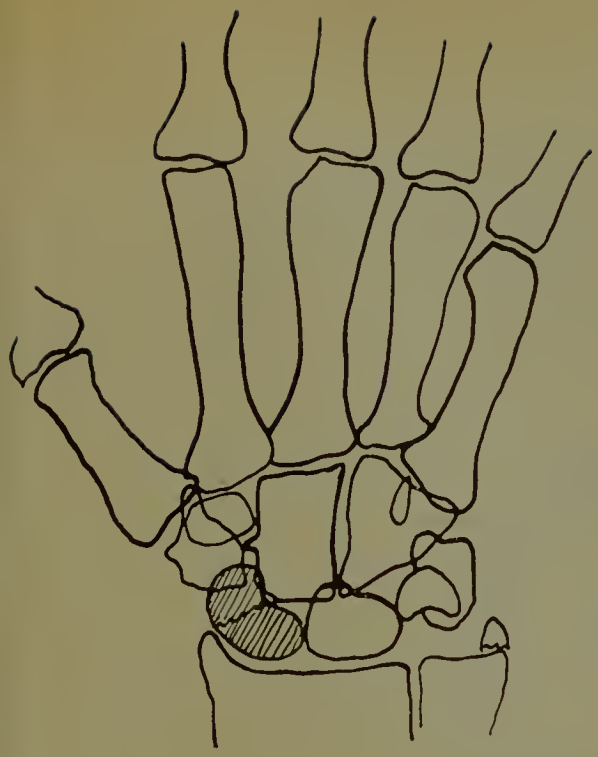

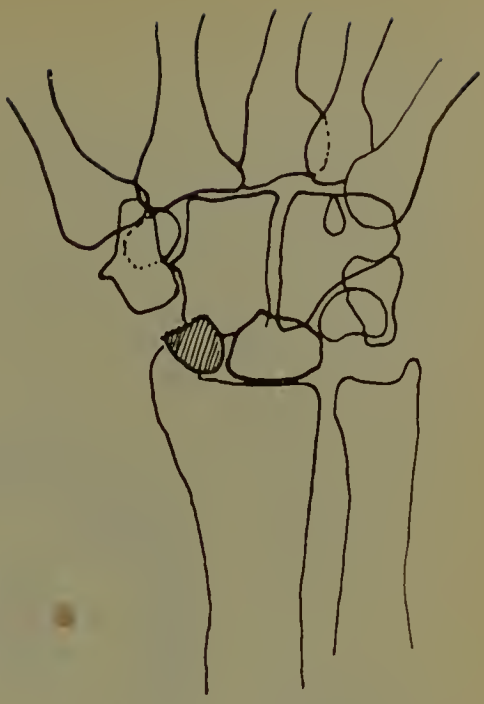

Nach der Operation.

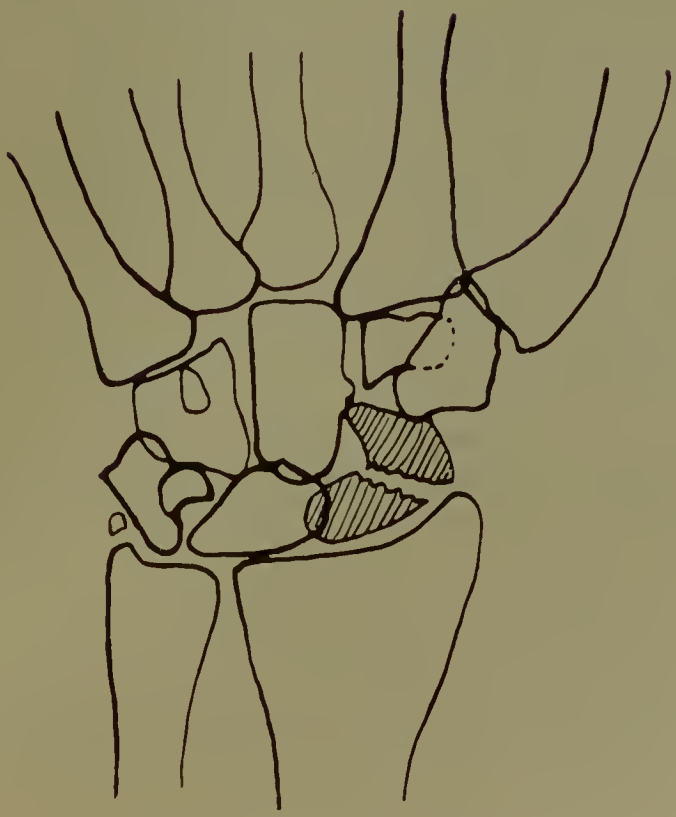

Fall Toscanelli Michele.

ROYAL COLLEGE OF SURGEONS OF ENGLAND
15 OCT 11
LIBRARY

Die Distanz vom Processus. styloideus radii zur Basis Metacarpi I beträgt

rechts 3,3 cm, links 2,8 cm,

also links um 5 mm verkürzt gegen rechts. Hie und da hat die festabtastende Hand in der Gegend des Kahnbeines das Gefühl eines Knarrens. Die Gegend des Processus styloid. ulnæ ist ebenfalls druckempfindlich. Die Beugung des linken Handgelenkes dorsal und volarwärts ist ungefähr auf die Hälfte reduziert. Die Adduction ist vollständig aufgehoben. Die Abduction ist normal. Die Kraft des Händedruckes ist links ebenfalls herabgesetzt. Bei Bewegung keine wesentliche Crepitation. Stoss in der Längsaxe des Daumens recht empfindlich.

Die auf Grund der Anamnese und des Status gestellte Diagnose:

Fractura ossis navicularis sive scaphoidei wird durch das Röntgenbild erhärtet.

Es zeigt sich, dass die 2 Bruchstücke des Kahnbeines ziemlich stark gegeneinander verschoben sind und das endständige desselben bis zur Berührung des Processus styloideus radii nach hinten gerückt ist. Der Röntgen zeigt noch, dass der Proc. styloid. ulnæ auch abgebrochen war.

Therapie. Der Untersuchte übte sein Handgelenk zweimal des Tages 20 Minuten am Nebelschen Apparat. Nach den Angaben des Patienten soll dadurch die Schwellung gehörig zugenommen

haben, dann aber bald wieder auf das jetzt gewöhnlich vorhandene Mass zurückgegangen sein. Es wurde bei Messungen des Handgelenkumfanges links stets 20 cm gegen 19 cm rechts konstatiert.

Das Gutachten über diesen Fall lautet folgendermassen: Wir haben eine mit ziemlich starker Verschiebung geheilte Kahnbein-Fraktur vor uns, verbunden mit einem Abbruch des Ellengriffelfortsatzes. Die daraus resultierenden Beschwerden und Funktionsstörungen sind noch in wesentlichem Masse vorhanden. Dieselben können mit der Zeit noch schwinden, eine gewisse Versteifung der Handgelenksbewegung, insbesonders die Unmöglichkeit, die Hand nach der Daumenseite abzubiegen, werden zurückbleiben. Durch die Operation, Entfernung des einen Bruchstückes könnte jedenfalls das Endresultat gebessert werden. Soll der Fall jetzt erledigt werden, so wird noch für zirka 1 Monat halbe Arbeitsunfähigkeit, dann $^1/_4$ und später eine dauernde Erwerbsunfähigkeit von 5% anzunehmen sein.

Die in diesem Gutachten empfohlene Operation wurde am 14. September 1908 ausgeführt.

Operation. Bromæthylæthernarkose. Es wurde ein Esmarch umgelegt. Dorsalschnitt längs über das Naviculare. Es zeigt sich, dass das proximale Fragment nach der Vola zu luxiert ist. Das periphere Fragment wird excidiert und das proximale in die Handgelenkhöhle hinein reponiert.

Es hängt allerdings nur noch an einer Stelle an der Gelenkkapsel. Die Kapsel wird nun mit Seidenknopfnähten vereinigt. Glasdrain. Seidenhautnähte Verband und Fixation auf Schiene.

17. IX. wird Drain. entfernt.

22. IX. 08 Nähte entfernt. Heilung per primam. Leichte Esmarchlähmung.

27. IX. Entlassung.

20. X. kommt Patient wieder zur Uebung, kann aber weder Finger noch Handgelenk bewegen.

27. XI. Röntgenaufnahme ergibt, dass sich das nur noch in geringem Masse mit der Gelenkkapsel zusammenhängende proximale, bei der Operation reponierte Fragment des Naviculare gut erhalten und in den Defekt hineingepasst hat.

Status. 5. Dez. 1908.

Dorsum der Handwurzel noch etwas verdickt. Volarflexion ½ nach Dorsalflexion nach innen. Ulnarflexion ½ normal.

Radialflexion minimal.

Grösster Vorderarmumfang links etwa 2 cm geringer.

Bei seinem Wiedereintritt in die Klinik war die Funktion der ganzen Hand (Handgelenk und Finger) wohl infolge zu grosser Schonung eine schlechte. Jetzt nach gehöriger Mechanotherapie ist die Funktion eine bedeutend bessere geworden, so dass Patient leichtere Arbeit wieder aufnehmen konnte.

Eine spätere Röntgenaufnahme zeigt, dass sich das reponierte Stück sehr gut erhalten hat.

Fall 2. *Aebischer Fritz,* 14 Jahre. Unfall am 23. August 08.

Anamnese. Patient fiel hintenüber auf die nach hinten ausgestreckte Hand. Sofort verspürte Patient Schmerzen in der Handwurzel.

Status. Die Untersuchung zeigt eine nicht besonders starke, aber immerhin zu konstatierende Schwellung der Radialseite des Handgelenkes.

Druckempfindlichkeit in der Gegend des os naviculare. Besonders bei Druck in der Tabatière. Kein deutlicher Vorsprung in der Gegend des Naviculare. Stoss in der Längsaxe des Daumens ruft leichte, in der Längsaxe des Zeigefingers starke Schmerzen hervor. Geringe Distanzverminderung des Daumenmetacarpus u. Proc styloid. radii. Stoss in der Längsaxe der Hand bei Ulnarflexion nicht schmerzhaft, wohl aber bei Radialflexion. An der Stelle des os. naviculare lässt sich eine deutliche Crepitation hervorrufen. Unteres Radiusende intact. Proc. styl. ulnæ nicht wesentlich druckempfindlich.

Diagnose. Fractura ossis navicularis.

Das Röntgenbild zeigt eine Querfraktur des Kahnbeins mit einer wesentlichen Verschiebung der Fragmente.

Therapie: Konservative Behandlung.

Fall Aebischer Fritz.

ROYAL COLLEGE OF SURGEONS OF ENGLAND
16 OCT 11
LIBRARY

Fall 3. *Deragisch Alois,* 24 Jahre. Hausbursche im Osthause des Bundeshauses (nicht versichert).

Anamnese. Patient stand Anfang Mai auf einer Leiter, als dieselbe ins Rutschen geriet und er nach vorn hinunter auf die ausgestreckte linke Hand fiel. (Auch Verletzung der Stirne und Nase.) Der erstbehandelnde Arzt und der nachher behandelnde Hausarzt diagnostizierten eine Verstauchung und machten Umschläge. Eine Woche lang hatte Patient auch Schmerzen an der Ellenbogenspitze. Nach einer Woche nahm Patient die Arbeit wieder auf. Da aber die Schmerzen bei derselben immer stärker wurden, so wurde ein weiterer Arzt aufgesucht. Derselbe diagnostizierte wiederum eine Verstauchung, liess Jodanstriche machen und legte acht Tage lang einen Schienenverband an, nachher 14 Tage lang einen Wasserglasverband. Trotzdem traten beim Versuch, die Arbeit wieder aufzunehmen, die Schmerzen erneuert auf. Hierauf empfahl er 2 bis 3 Wochen Ferien.

Status: 23. Juni. Patient hält die linke Hand in Streckstellung. Streckung und Beugung der Finger normal, ebenso die Spreizung.

Handgelenk: Volarflexion rechts 85°
» links 40°
Dorsalflexion rechts 75°
» links 45°

Radialflexion links etwa die Hälfte von rechts, passiv links schmerzhaft in der Gegend des os scaphoideum.

Ulnarflexion links noch etwas weniger verringert. Passive Forcierung leicht schmerzhaft in der Gegend des Proc. styloid ulnæ. Pro- und Supination frei. Gegend des os. naviculare verdickt, besonders auf der Volarseite. Radialer Puls oberflächlicher. Tabatière links viel ausgefüllter und Druck auf dieselbe besonders schmerzhaft, ebenso Druck auf das os. naviculare von der Volar- und Dorsalseite, besonders von ersterer.

Status vom 28. Juli. Vorderarmumfang in der Mitte links 1 cm kleiner als rechts. Handgelenkumfang rechts 17 1/3 cm, links 18 1/4 cm.
Stoss in der Längsaxe der ersten Finger bei Radialflexion der Hand etwas schmerzhaft. Bei Ulnarflexion nicht. Es ist keine Crepitation nachzuweisen.

Diagnose. Wahrscheinlich eine Fractura ossis navicularis.

Röntgen bestätigt die Diagnose. Es handelt sich um eine Querfraktur des os. naviculare, hingegen sind die Fragmente in ziemlich guter Stellung offenbar gegeneinander fixiert.

Therapie: Massage und Uebung.

28. Juli und 27. August, Kontrolluntersuchung. Wir konstatieren noch keine wesentliche Veränderung. Vorderarmumfang in der Mitte links 1 cm kleiner als rechts. Handgelenkumfang rechts 17 3/4 cm, links 18 1/4 cm.

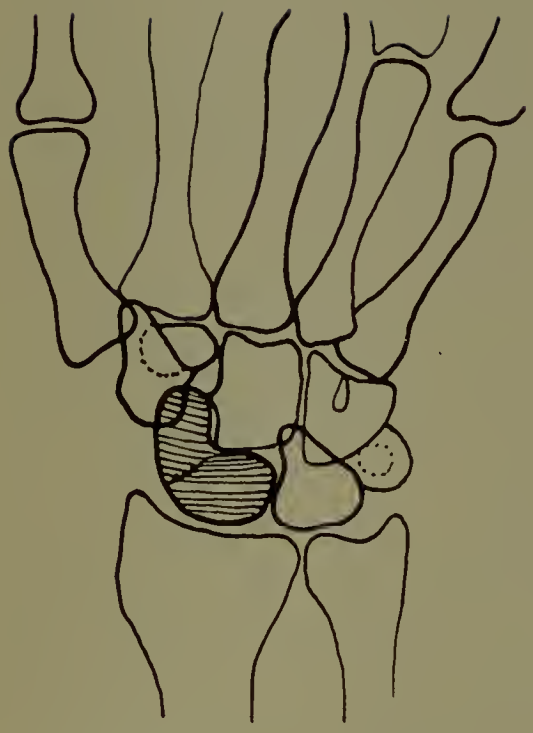

Fall Deragisch Alois.

1. Dez. 1903. Die Beschwerden sind vergangen, ausser bei sehr anstrengender Beschäftigung.

Status und Endresultat vom 19. Mai 1909. Patient, den ich persönlich bei seiner Arbeit besuchte, gibt an, seit seiner erst erwähnten Verletzung noch zweimal seine Handwurzel verletzt zu haben, einmal durch Sturz, das andere Mal durch heftiges Anstossen mit der Hand an eine Türe des Postfourgons. Die Verletzungen scheinen geringfügiger Art gewesen zu sein, umsomehr als man bei Inspektion und Palpation keine weitern Veränderungen sieht und Patient auch hier dieselben nicht behandeln liess. Die Handwurzelgegend zeigt gegenüber der normalen Configuration der andern Hand keine wesentliche Veränderung, als eine leichte Verdickung. Volar- und Dorsalflexion, wie auch Ab- und Adduktion der Hand zeigen normales Verhalten. Patient versieht seinen Dienst, ohne irgendwelche Funktionsbehinderung seitens der verletzten Hand, als Postangestellter im Eisenbahnpostwagen, wo er genötigt ist, beim Aus- und Einladen der Postsachen seine Hände in ausgiebiger Weise zu gebrauchen.

Fall 4. *Stauffer Fritz,* 53 Jahre. Unfall am 26. Nov. 06 a. M.

Anamnese. Stauffer Fritz, Säger, geb. 1855, war am 26. Nov. 1906 in der Sägerei mit Durchsägen eines Baum-Ladens beschäftigt, als durch den

Sägegatter die Laden in die Höhe gerissen wurden und Stauffers rechte Hand trafen. Patient litt vor dem Unfall laut ärztlichem Zeugnis an einer Tendovaginitis der Extensoren des Daumens, welche jedenfalls die Folge kleiner Unfälle war, sonst war Patient körperlich gesund. Der zuerst herbeigerufene Arzt Herr Dr. Liechti in Langnau diagnostizierte eine Distorsio manus, jedoch bei wiederholter Untersuchung am 28. Dez. 1906 fand er, dass die Gelenklinie zwischen Radius, os. scaphoideum und os. lunatum sehr druckempfindlich sei. Ferner, dass über dem os. scaphoideum eine harte, druckempfindliche Schwellung war, ebenso eine starke Behinderung der Dorsal- und Volarflexion, weshalb obgenannter Arzt der Unfallversicherung Winterthur empfahl, den Patienten der Röntgenuntersuchung zu unterziehen, um die vermutete Fraktur des os. scaphoideum sicher zu stellen und darnach die Behandlung zu richten. Patient kam nun am 4. Januar 1907 in die Sprechstunde des Herrn Dr. Steinmann, welcher ihn untersuchte, eine Röntgenaufnahme des verletzten Handgelenkes machte und die Diagnose auf eine Splitterfraktur des os. naviculare und scaphoid. stellte.

In seinem Gutachten vom 3. Januar 1907 empfiehlt Herr Dr. Steinmann die Operation, d. h. die Entfernung der verschobenen Bruchstücke dringend, da dieselben stark disloziert sind und die Funktionen der Hand stark behindern.

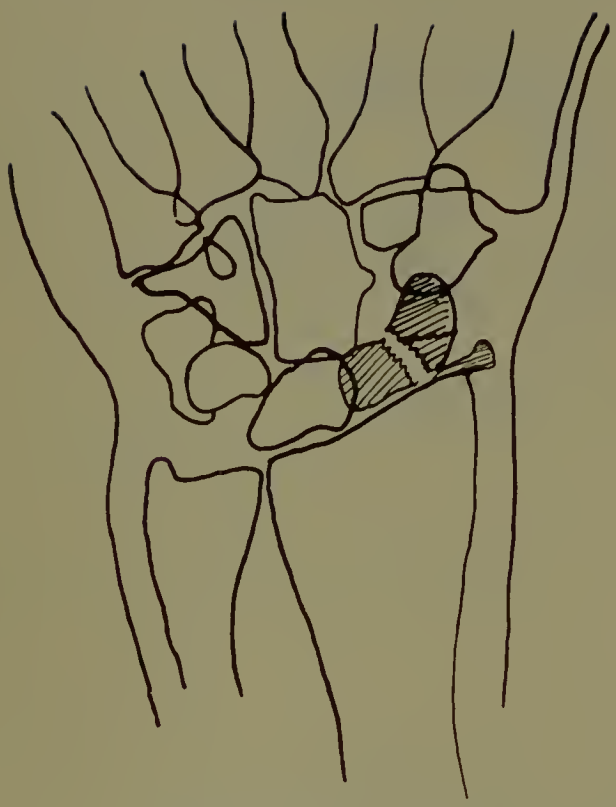

Fall Stauffer Fritz.

ROYAL COLLEGE OF SURGEONS OF ENGLAND
16 OCT 11
LIBRARY

Am 9. Januar tritt Patient in die Privatklinik des Obgenannten, um sich der Operation zu unterziehen, welche auch gleich vorgenommen wurde.

Operation. Dorsoradialschnitt. (Excision der Fragmente des os. naviculare.) Bromæthyläthernarkose, Esmarch.
Glas-Drainage volarwärts, nach 3 Tagen entfernt. Heilung per primam.

17. Jan. Austritt aus dem Spital.

3. II. 07. Eintritt zur Mechanotherapie und elektrischen Behandlung.

2. III. 07. Entlassung.

13. IV. 07. Untersuchung.
Vorderarmumfang links 28 ½ cm.
» rechts 27 ¾ »
Dorsalflexion die Hälfte der normalen.
Volarflexion ca. ⅓ » »
Ulnarflexion gering.
Radialflexion = 0.
Funktion der Finger ziemlich normal. Händedruck noch stark in seiner Funktion behindert. Kraft herabgesetzt. Umfang des Handgelenkes rechts noch um 1 cm vergrössert. Nagelglied des Daumens bleibt bei der Beugung noch etwas zurück.

Auf Grund des vorgenannten Status wurde dem Patienten noch eine Schonungsrente für 4 bis 6 Monate Erwerbsunfähigkeit von 33⅓%,

für weitere 4 Monate von 25%, für weitere 6 bis 12 Monate von 10% zugesprochen.

Endstatus vom 19. April 09. Patient ist indessen soweit wieder hergestellt, dass er seinen Beruf als Säger wieder versehen kann. Das Handwurzelgelenk ist immer noch etwas verdickt und gegenüber dem gesunden in seiner Funktionsfähigkeit etwas herabgesetzt. Schmerzen empfindet Patient keine mehr.

Fall 5. *Weibel Fritz,* 19 Jahre, Karrer (nicht versichert).

Anamnese vom 27. Juli 09. Gestern fiel Patient in starkem Lauf auf die ausgestreckte rechte dorsalflektierte Hand. Explorand empfand etwa 5—6 Stunden lang Schmerzen nach dem Unfalle. Dann wurde die Hand eingebunden und die Schmerzen vergingen ein wenig. Er versuchte gar nicht mehr zu arbeiten.

Status. Stoss in der Längsaxe des Zeigfingers etwas empfindlich. Druck in der Gegend des Naviculare sehr empfindlich von der Volar- und Dorsalseite, ebenso von der Tabatière her. Sonst ist das Handgelenk nicht druckempfindlich. Stoss in der Längsaxe bei ulnarflektierter Hand nicht empfindlich, hingegen bei Radialflexion. Auch die blosse Radialflexion ist schmerzhaft. Tabatière ist ausgefüllt. Schwellung der radialen Seite des Handgelenkes.

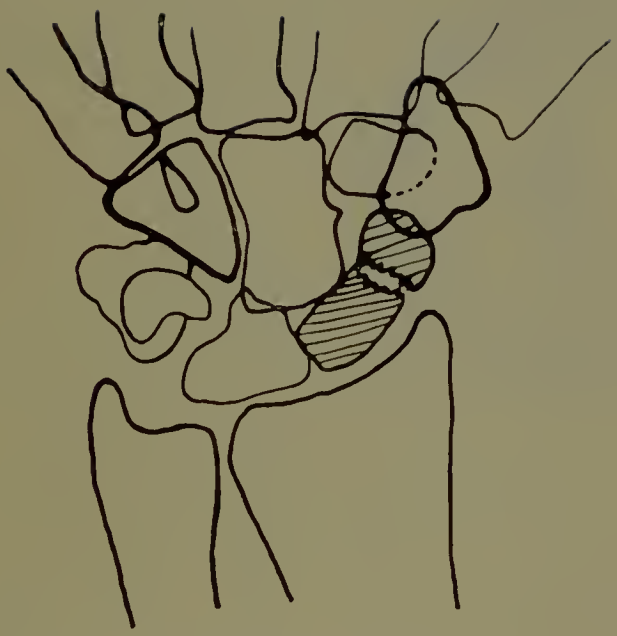

Fall Weibel Fritz.

ROYAL COLLEGE OF SURGEONS OF ENGLAND
16 OCT 11
LIBRARY

Diagnose. Fractura ossis navicularis.
Röntgenphotographie ergab eine ziemlich quere isolierte Fraktur des Scaphoids.

Therapie. Fixation durch einen Kleisterverband für 14 Tage.

Weiterer Verlauf, Mai 09. Laut Angaben der Eltern versieht Patient seinen Dienst als Karrer, klagt nicht über Schmerzen, ist aber in der Funktion seiner Hand noch etwas behindert.

Fall 6. *Frey Joseph,* Spenglerhandlanger.

Anamnese. Patient fiel am 11. August 08 6—7 Meter hoch hinunter, konnte aber nicht angeben. in welcher Weise. Neben einer leichten Fussverletzung war eine Verletzung am rechten Handgelenk zu konstatieren. Sofort trat eine stärkere Schwellung des rechten Handgelenkes auf. Es war keine Bewegung mehr möglich.

Status vom 17. Dez. 08. Jetzt noch Schwellung besonders der radialen Hälfte des Handgelenkes. Tabatière ausgefüllt. Druckempfindlichkeit in derselben und in der Gegend des Naviculare. In dieser Gegend besonders volar knöcherner Vorsprung. Radialflexion schmerzhaft, Längsstoss nicht.

Dorsalflexion = 10°—15°.
Volarflexion = 0°.
Radialflexion beschränkt, Patient arbeitet nicht.
Grösster Vorderarmumfang rechts = 25 cm.
» » links = 26 »

Oefters Crepitation bei Druck auf das Naviculare und Verschiebungsversuche im Bereiche desselben.

Diagnose. Auf Grund dieser typischen Symptome und der Röntgenaufnahme wurde die Diagnose auf «Fractura ossis navicularis» gestellt.

Patholog. Anatomie. Wie wir aus nebenstehendem Bilde ersehen, handelt es sich um Querfraktur des Naviculare mit Subluxation des proximalen Stückes volarwärts.

Therapie. Konservativ.

Status vom 22. Juni 09. Noch eine starke Schwellung des rechten Handgelenkes auf der Volar- und Dorsalseite der Scaphoidgegend. Dorsalflexion und Volarflexion nur in der Ausdehnung weniger Grade möglich. Radialabduktion beschränkt. Das Naviculare ist noch stark druckempfindlich. Die Distanz v. Proc. styl. radii zur Basis des Metacarp. I ist deutlich vermindert.

Händedruck rechts noch bedeutend herabgesetzt.
Grosser Vorderarmumfang rechts 25½ cm.
» » links 26⅔ »
Noch gehörige Funktionsstörung.

Fall 7. Ein *Arbeiter* fiel zirka 7 m hoch hinunter. Patient wurde sofort in den Spital geschickt und von da in die weitere mechanische Behandlung eines andern Arztes. Er hatte neben der Verletzung der Handwurzel noch andere Verletzungen erlitten, die uns aber hier nicht interessieren.

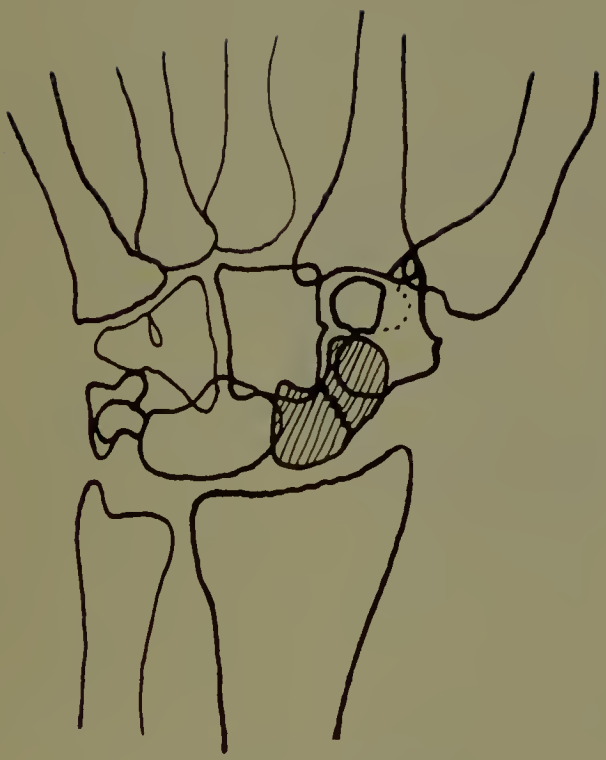

Fall Frey Joseph.

ROYAL COLLEGE OF SURGEONS OF ENGLAND
16 OCT 11
LIBRARY

Therapie. Das endständige Bruchstück des frakturierten Kahnbeins wurde durch einen Schnitt auf der Dorsalseite der Hand entfernt, wie uns das am 26. Januar aufgenommene Röntgenbild lehrt.

Status vom 17. März. Bei der Untersuchung konnte die Hand nur um wenige Grade nach der Handtellerseite gebeugt werden. Die seitlichen Bewegungen waren gleich 0. Die Hand stand in deutlicher Abweichung nach der Daumenseite. Die Finger konnten nicht in die Hand eingebogen werden, sondern blieben mit ihren Spitzen um 1—2 Fingerbreiten vom Handteller entfernt.

Status vom 21. April. Die Untersuchung nach fünfwöchentlicher mechanischer Behandlung ergibt folgenden Befund:

Die Finger können nun in die Hand eingeschlagen werden. Die Beugung der Hand nach der Rückseite beträgt etwa die Hälfte, diejenige nach der Handtellerseite etwa $^1/_3$ der normalen. Die seitliche Beugung ist ebenfalls in geringem Grade vorhanden. Der Händedruck ist noch in seiner Kraft herabgesetzt. Wir haben also in dem Zustand der rechtsseitigen Handgelenkverletzung einen wenn auch langsamen, doch vorhandenen Fortschritt zu konstatieren. Derselbe wird noch weiter anhalten, wenn auch natürlich die Abweichungsstellung der Hand nach der Daumenseite eine bleibende ist und ein grosser De-

fekt in den Bewegungen wohl zurückbleiben wird.

Gutachten. Ein Defekt in der Bewegung der rechten Hand mit 5% Arbeitsunfähigkeit wird wohl anzunehmen sein.

Status vom 19. April 09. Patient ist in der Zeit seit der Operation zum Maschinenmeister avanciert und versieht seinen Dienst als solcher, ohne irgendwelche Behinderung an seinem Handwurzelgelenke in Bezug auf Funktionsbehinderung und Schmerzhaftigkeit zu verspüren.

Betrachtung.

Wie wir aus den Anamnesen der in der Casuistik erwähnten Fälle ersehen, handelt es sich um folgende Aethiologien:

In drei Fällen, 1, 3 und 5, um dieselbe Ursache, nämlich um einen Fall auf die nach vorn ausgestreckte dorsalflektierte Hand, wobei nach Cousin, der in seiner Arbeit die Aetiologien genau studierte, eine vermehrte Abduktion, d. h. eine vermehrte Radialflexion die Hauptrolle spielte, wie auch die dadurch bedingte Verlegung des Gewichtes auf das Naviculare und die beiden Multangula, wobei das Multangulum majus nach dem Dorsum ausweicht.

Im Fall 2, Sturz auf die nach hinten ausgestreckte Hand, wodurch ebenfalls eine Fraktur des Scaphoids herbeigeführt wurde und zwar durch vermehrte Extension und Adduktion, wobei das untere Ende des

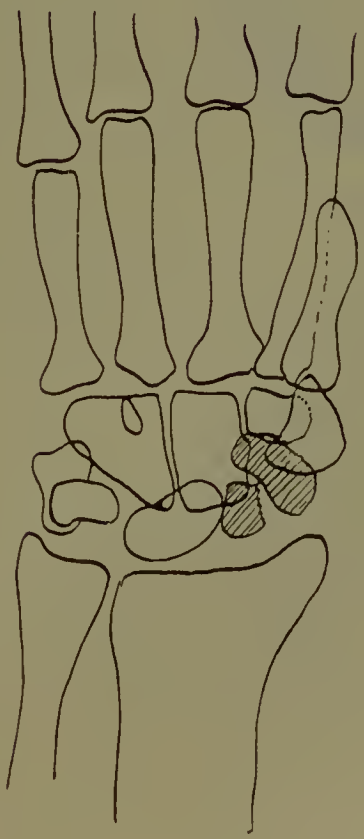

ROYAL COLLEGE OF SURGEONS OF ENGLAND
16 OCT 11
LIBRARY

Scaphoids gegen die Multangula gedrängt und das obere Ende gegen die Radiusepiphyse fixiert wird und so mit Gewalt durch das os. capitatum auf die Concavität des Naviculare wirkt.

Im 4. Falle war es wahrscheinlich auch ein Stoss in der Längsaxe, der durch einen emporschnellenden Laden verursacht wurde. E. Gallois unternahm Experimente, um dadurch die Frage der Ursache dieser Verletzung etwas näher aufzuklären. Er benutzte den Apparat von Brossard, um die Hand zu immobilisieren und liess nun verschiedene Traumata auf dieselbe ausüben, wobei er folgende Resultate erhielt:

Bei Abduktion der Hand keine Radiusfraktur, aber eine Fraktur des Kahnbeins;
Bei Adduktion der Hand keine Radius- und keine Kahnbein-Fraktur;
Bei Flexion der Hand keine Einwirkung;
Bei Extension der Hand Abrissfraktur des Kahnbeins;
Forcierte Extension des Vorderarmes auf die Hand keine Wirkung;
Seitliche Neigung der Hand keine Wirkung;
Torsion der Hand keine Wirkung.

Symptomatologie und Diagnose. Die Symptome, die uns in unsern Fällen entgegentraten, waren hauptsächlich die folgenden:

Eine gehörige Schwellung auf der Daumenseite des Handgelenkes. Auf der Volarseite kann ein abnormer, druckempfindlicher Vorsprung vorhanden sein; die Tabatière ist normal ein ausge-

höhlter Raum zwischen den Strecksehnen des Daumens, hier aber ausgefüllt und druckempfindlich. Stoss in der Längsaxe des Daumens oder des Zeigefingers ruft oft starke Schmerzen hervor, die aber auch fehlen können. Oft lässt sich bei Druck auf das Kahnbein oder bei sonstigen Bewegungen des Handgelenkes eine deutliche Crepitation hervorrufen, namentlich bei frischer Untersuchung. Höfliger macht in seiner Arbeit noch besonders aufmerksam auf den Befund der Differenz der Distanz des Endes des Processus styloideus radii zum Metacarpus primus. Im ersten Falle war es auch möglich, eine deutliche Differenz zwischen der erwähnten Entfernung gegenüber dem normalen Befund herauszufinden, nämlich

rechts 3.3 cm, links 2,8 cm,

links also um ½ cm verkürzt. Jedoch ist nicht so viel Gewicht auf diesen Befund zu legen, weil das obere Metacarpusende bei der gewöhnlich geschwollenen Hand nicht immer deutlich sich durchfühlen lässt. Cousin erwähnt in seiner Arbeit drei wichtige Hauptsymptome, nämlich:

1. Gelenksversteifung.
2. Lokale Druckempfindlichkeit.
3. Annäherung des Fragmentes an die Multangula.

Eines der wichtigsten Symptome, das leider oft die eigentliche Verletzung verkennen lässt, ist die starke Versteifung der Hand und die da-

mit verbundene Funktionsbehinderung derselben, weswegen der Patient auch den Arzt aufsucht und von ihm Hilfe verlangt. Der Händedruck ist gewöhnlich ziemlich vermindert; wir können die Verminderung desselben objektiv durch das Dynamometer genau bestimmen. Die Verminderung beruht gewöhnlich auf den Schmerzen, oder dann, wenn schon eine geraume Zeit nach dem Unfall verstrichen ist, auf einer Inaktivitätsatrophie der Hand- und Vorderarmmuskeln. Die Abduktion, wie auch die Volar- und Dorsalflexion sind gewöhnlich aufgehoben und schmerzhaft oder wenigstens stark reduziert. Adduktion weniger behindert. Crepitation nicht immer vorhanden.

Diagnose. An Hand dieser Symptome wird es uns in der Sprechstunde auch möglich sein, eine Diagnose zu stellen, die wir durch die uns so dienlichen Röntgenstrahlen eventuell kontrollieren lassen. So wurde bei unsern erwähnten Fällen die Diagnose auf

Fraktura ossis navicularis sive scaphoidei

gestellt.

Pathalog. Anatomie. Es zeigt sich gewöhnlich eine Querfraktur oder mehrfache Fraktur, verbunden mit einer dadurch bedingten mehr oder weniger starken Dislokation der Fragmente. Einzelne Fragmente können luxiert sein.

Therapie. Dieselbe lässt sich in zwei Arten ausführen, nämlich konservativ und operativ. Die

erstere kommt in Betracht bei nur geringer Dislokation der Fragmente und besteht aus Fixation des Handgelenkes durch einen festen Verband (Kleister, Wasserglas und Gips) während 14 Tagen, nachher Massage und Uebung am Nebelschen Apparate. Die operative Therapie wird auszuführen sein bei stärkerer Dislokation der Fragmente und der damit verbundenen grösseren Störung.

Ausführung. Bromæthylæthernarkose. Esmarch'sche Umbindung zur Hervorbringung einer künstlichen Blutleere der Hand. Dorsoradialschnitt längs über das Naviculare hin, Herausnahme eines oder mehrerer, eventuell aller Fragmente, je nach Befund der betreffenden Fraktur.

Oft wird, wie z. B. in Fall 1, nur ein Fragment exzidiert, event. sogar das andere wieder in die Gelenkhöhle hinein reponiert. Die Kapsel wird nun mit Seidenknopfnähten vereinigt, ein Glasdrain eingeschoben, um den Ablauf der Wundsekrete zu begünstigen. Aseptischer Verband und Fixation auf einer Schiene. Nach 3 bis 4 Tagen wird der Drain bei normalem Verlauf entfernt, nach etwa 8—10 Tagen die Nähte herausgenommen. Wegen des Risikos einer hin und wieder auftretenden Esmarchlähmung ist der Esmarch überhaupt besser zu unterlassen. Wenn irgendwie möglich, beschränkt man sich bei der Operation auf Entfernung nur eines Fragmentes, des distalen z. B., weil sonst eine

Abduktionsstellung verursacht wird. Kaufmann bevorzugt in seiner Arbeit den Schnitt in der Tabatière, um damit keine Sehnenverletzungen riskieren zu müssen. Nach kurzer Zeit, d. h. sobald der Patient wieder imstande ist, sein Handgelenk etwas zu gebrauchen, muss Mechano-Therapie am Nebel'schen Apparat in Aktion treten, um das Handgelenk seiner ursprünglichen Funktion wieder nahe zu bringen.

Prognose und weiterer Verlauf. Die Prognose wird in Bezug auf gute Funktionsfähigkeit abhängig sein von der Art der Fraktur, d. h. von der Dislokation der Fragmente und der daraus entstehenden Funktionsbehinderung; sie wird um so günstiger ausfallen, je weniger die Fragmente verschoben sind. Bei geringer Dislokation ist die Prognose auch bei konservativer Behandlung eine relativ gute; bei grösserer Dislokation der Fragmente kann nur die Operation zu einer guten Prognose führen.

Fractura ossis lunati.

Geschichte.

Im Gegensatz zu der Luxation des Lunatum, die relativ häufig ist, ist die Fraktur ein ziemlich seltenes Vorkomnis und in der Literatur sehr wenig erwähnt. Wir finden zwei solche, aber nicht isolierte, Frakturen

des Mondbeines geschildert von Kahleyss, Burchart und de Quervain. Im ersten Falle handelt es sich um eine Fissura ossis lunati, verbunden mit Fractura radii; im andern Falle um eine Zertrümmerung des os. lunatum, verbunden mit einer Radiusfraktur. Im letztern Falle sah man in der Röntgenaufnahme eine Comminutivfraktur des Mondbeins als Folge der heftigen Druckwirkung.

Ein weiterer solcher Fall sei hier hinzugefügt.

Fall 1. *Siegrist August*, Postillon im Stöckli bei Weyermannshaus.

Aetiologie. Patient wurde ca. $^3/_4$ Jahre, bevor er sich in die Sprechstunde der Universitätspoliklinik Bern begab, von einem Mechanikwirbel an die Beugeseite des Handgelenkes getroffen. Sofort verspürte er Schmerzen, welche seither immer angehalten haben sollen und bei Anstrengung des Handgelenkes immer stärker wurden.

Status. Volarflexion des Handgelenkes leicht behindert. Dorsalflexion ganz minim. Ulnarabduktion nicht behindert, hingegen die Radialabduktion. Palmar unter der Sehne des Radialis internus ist ein kleiner, beweglicher, druckempfindlicher Körper zu fühlen, etwa halberbsengross in der Nähe des Handgelenkes. Schwellung im Gebiet des Naviculare und Lunatum, hauptsächlich auf der Dorsalseite.

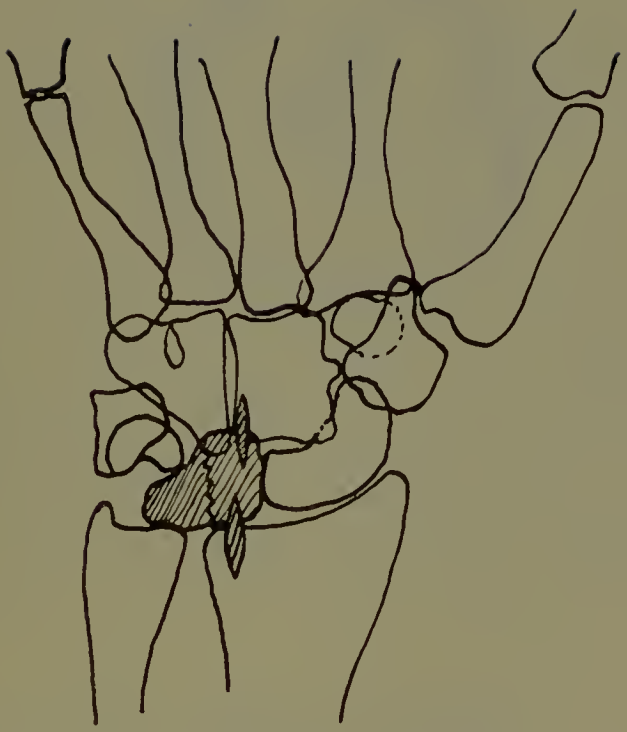

Fall Siegrist August.

ROYAL COLLEGE OF SURGEONS OF ENGLAND
16 OCT
LIBRARY

Diagnose. Gestützt auf diese Symptome und auf die von Herrn Pasche im Inselspital Bern gemachte Röntgenphotographie wurde die Diagnose auf «Fractura ossis lunati» gestellt.

Die Therapie war eine konservative wegen dem relativ kleinen Fragmente und der relativ geringen Störung.

Verlauf. Patient versah seither seinen Dienst als Postillon, ohne in intensiverer Weise durch seine Verletzung, die er sich zuzog, behindert worden zu sein.

Endresultat vom 21. Mai 09. Patient gibt an, immer bei Witterungsänderung in seinem Handgelenke Schmerzen zu verspüren. Die Handgelenksgegend ist immer noch etwas gegenüber der normalen Seite angeschwollen. Volarflexion ist ebenfalls noch nicht ganz normal. Ab- und Adduktion bewegen sich jedoch in normalen Grenzen.

Fractura ossis triquetri.

Geschichte.

In der Literatur sind vier Fälle einer solchen Fraktur des Pyramidenbeines beschrieben worden. Wir fügen einen weitern Fall hinzu.

Anamnese vom 25. Mai 07. *Rudolf Steiner*, Lehrling, 16 ½ jährig.

Der Verletzte war mit einem andern Lehrling an der Tigeldruckpresse beschäftigt. Beide wechselten ab mit Einlegen von Couverts, wobei der eine die rechte Hand zwischen den Tiegel und die Druckform brachte, was eine starke Quetschung zur Folge hatte.

Späterer Status. Auf der Dorsalseite des hintern Endes des ersten und dritten rechten Mittelhandknochens liegt die etwas unregelmässige, vollständig verschiebbare Hautnarbe. Der darunter liegende Knochen, sowie die entsprechenden Handwurzelknochen fühlen sich deutlich verdickt an, und wenn man dorsalwärts im Handgelenk flektiert, so stösst man auf ein hartes Hindernis, bevor die Bewegung soweit gegangen ist wie links. Die Dorsalflexion des Handgelenkes bleibt um 10° hinter derjenigen des linken zurück, die Volarflexion um 20°, der gesamte Ausfall beträgt 30°. Alle übrigen Bewegungen der Hand und der Finger sind durchaus ungestört und ein Muskelschwund ist an dem verletzten Glied nicht zu finden. Der Vorderarmumfang beträgt, vor dem Radiohumeralgelenk gemessen, rechts 24,2, links 23,3 cm.

Diagnose. Allem Anscheine nach muss die Handwurzel mit verletzt worden sein.

Pathol. Anatomie. Eine deshalb aufgenommene Radiographie lässt am Triquetrum eine unregelmässige Kontur als Zeichen einer statt-

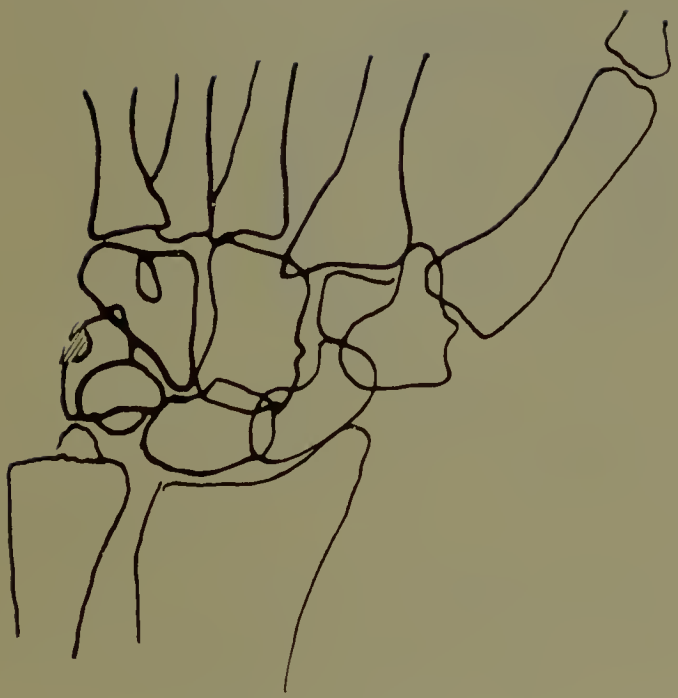

Fall Steiner Rudolf.

ROYAL COLLEGE OF SURGEONS OF ENGLAND
16 OCT 11
LIBRARY

gehabten Fraktur erkennen, während alle übrigen Knochen ganz normale Umrisse aufweisen.

Gutachten von Herrn Dr. Ziegler. Bei der Jugend des Verletzten ist also der Wiedereintritt völliger Beweglichkeit des Handgelenkes binnen einem Jahre zu erwarten.

Da das Handgelenk auf Stoss in der Längsaxe noch etwas empfindlich und, wie schon erwähnt, in seiner Bewegung eingeschränkt ist, so schlägt Herr Dr. Ziegler vor, dem Patienten eine Aversalsumme von ca. Fr. 50 auszuzahlen.

Fractura ossis pisiformis.

Geschichte.

Auch diese scheint zu den sehr seltenen zu gehören. Wir finden eine solche erwähnt von Prof. Dr. Friedrich in Leipzig.

Aetiologie. Fall auf die dorsal flektierte Hand.

Status. Funktionsstörung des flexor carpi ulnaris durch Ein- oder Abriss des Erbsenbeines.

Fraktur des multangulum majus.

Geschichte.

Der Seltenheit dieser Verletzung entsprechend, sind auch die Angaben der Literatur spärlich. Alquié und Mosengeil haben eine Fraktur des Multangulum majus beschrieben.

Fraktur des multangulum minus.

Geschichte.

Der mir zur Verfügung gestandenen Literatur waren über diese Verletzung keine Angaben zu entnehmen.

Fractura ossis capitati.

Geschichte.

Diese auch relativ sehr seltene Verletzung wurde in der Literatur berührt von Cloquet, Boyer und Linhart, welche Forscher sich mit dieser Frage beschäftigten und eine solche durch Experimente an Leichen, jedoch nicht isoliert, sondern zusammen mit einem Radiusbruch hervorrufen konnten.

Anamnese vom 6. Dez. 1906. *Dössekel Johann.* Beim Graben einer Wasserleitung war Patient ausgeglitscht; dabei war er gefallen, wobei er sich die rechte Hand verstaucht hat.

Status vom 28. Febr. 07. Der Umfang des rechten Handgelenkes = 17,0, des linken Handgelenkes = 16,9, also keine wesentliche Verdickung desselben. Oberhalb der Basis der Metacarp. I und II ist auf der Höhe der peripheren Handwurzelknochenreihe eine Verdickung zu fühlen. Diese Erhöhung entspricht dem os. capitatum. Die Funktion des Handgelenkes ist noch eine recht gute. Beugung und Streckung sind rechts

und links ausgiebig möglich. Finger alle normal beweglich. Der Umfang an der dicksten Stelle des Vorderarmes beträgt rechts 25 ½ cm, links 24 ½ cm; es besteht demnach keine Atrophie der Muskeln, auch keine Schwellung rechts. Der Händedruck ist rechts etwas geringer wie links, immerhin noch ziemlich kräftig.

Diagnose. Aus diesen Symptomen und dem Röntgen wurde auf eine

«Fractura ossis capitati»

geschlossen.

Das Röntgenbild von Dr. Markwalder in Baden zeigt deutlich, dass es sich um einen Bruch des os. capitatum gehandelt hat, dasjenige von Dr. Kaufmann in Zürich, dass derselbe gut geheilt ist.

In seinem Gutachten sagt Herr Dr. Ziegler: «Trotz letzterer Tatsache ist es aber nach meiner Erfahrung doch möglich, dass noch längere Zeit beim stärkeren Gebrauch der Hand Schmerzen entstehen, welche die Arbeit beeinträchtigen können. Sie verlieren sich aber mit der Zeit vollständig, so dass eine bleibende Invalidität nicht anerkannt werden kann.» Dr. Ziegler würde vorschlagen, dem Mann für ein halbes Jahr eine Schonungsrente auf der Basis von 10% Erwerbseinbusse auszurichten.

Therapie. Bei der gewöhnlich geringen oder fehlenden Dislokation wird durch die konservative Therapie ein zufriedenstellendes Resultat erreicht.

Absprengung vom Kopf des os. capitatum.

A. Zimmermann, prakt. Arzt, 44 Jahre.

Anamnese. Dr. med. Zimmermann ging auf einem Fusswege, der mit aufgetautem, schlüpferigem Schnee bedeckt war, glitt aus und fiel auf die vorgestreckte linke Hand. Patient verspürte sofort heftige Schmerzen. In den nächsten Stunden schwoll die linke Hand stark an.

Status. Patient klagt über Schmerzen im linken Handgelenk. Die linke Hand war absolut nicht zu gebrauchen, die linke Handwurzel erheblich verdickt und schmerzhaft. Bewegungen im Gelenk sind fast unmöglich und sehr schmerzhaft. Patient klagt über Schmerzen im Gebiete des linken Nervus ulnaris.

Später versieht aber Patient seine Tätigkeit als praktischer Arzt vollkommen, mit Ausnahme derjenigen Tätigkeit, für welche die Aufbietung grösserer Kraft in Anwendung kommt (bei Wendungen, Zangenentbindungen). Patient behandelte sich damals mit Fango-Umschlägen.

Die Untersuchung des Herrn Dr. Hulisch ergab folgendes:

Umfang des linken Handgelenkes um 0.5 cm vermehrt gegen rechts. Die Druckkraft der linken Hand ist geringer als rechts. Bei Druck auf die Streckseite des Handgelenkes besteht angeblich grosse Schmerzhaftigkeit in der Axe des vierten Fingers. Bei Bewegungen im linken

Handgelenk werden fremde Geräusche nicht wahrgenommen. Die Beweglichkeit im linken Handgelenk ist nicht behindert.

Diagnose durch Radiogramm.
«Absprengung des Kopfes des os. capitatum».

Therapie. Patient behandelte sich mit Fango und Elektrizität. Dr. Hulisch empfahl ihm die Heissluftherapie während drei Wochen.

Patholog. Anatomie. Es zeigte sich auf dem von der Daumen- und Kleinfingerseite aufgenommenen Bilde eine kleine Absprengung, welche dem Kopfbein (os. capitatum) anzugehören scheint.

Gutachten. Von Herrn Dr. Hulisch wurde auf Grund seines Befundes eine Entschädigung von 10% angenommen.

Endresultat. Status vom 6. Februar 09. Herr Dr. Zimmermann, prakt. Arzt, war so freundlich, auf mein Ersuchen hin seinen gegenwärtigen Status mitzuteilen. Patient gibt an, nachts immer noch ein Gefühl von Taubsein und Krabbelns zu verspüren. Druck auf die Knochenanschwellung, sowie starke Dorsalflexion rufen immer noch Schmerzen hervor, sonst aber ist er beim Gebrauch der linken Hand nicht mehr sonderlich beschränkt.

Fractura ossis capitati.

Aetiologie. *Germann Jakob.* Patient fiel beim Aufstieg auf das Fahrrad auf die rechte Hand.

Status vom 25. Febr. 08. Deutliche Schwellung des rechten Handgelenkes. Beim Bewegen desselben entsteht ein merkwürdiges Knirschen. Beugung und Streckung aktiv bis etwa zur Hälfte möglich, passiv mit Schmerzen etwas ausgiebiger. Patient empfindet Schmerzen bei der Arbeit. Es besteht beim Händedruck eine Verminderung der Kraft, ferner finden wir eine Störung der Sensibilität. Wärme und Kälte werden nicht gut unterschieden.

Diagnose. An Hand eines Röntgenbildes und der oben angeführten Symptome wird eine

«Fractura ossis capitati»

konstatiert.

Therapie. Konservative Behandlung.

Patholog. Anatomie. Es ist eine Absprengung kleinerer Knochenpartikelchen zu konstatieren.

21. April 08. Teilweise arbeitsfähig.

29. April 08 nimmt Patient seine ganze Arbeit wieder auf.

Fractura ossis hamati.

Geschichte.

Die zuständige Literatur gibt uns einige Angaben über die Fraktur des Hakenbeines. Es ist namentlich das Verdienst Eigenbrodts, einen solchen Fall näher besprochen zu haben. Bei demselben handelte es

sich um einen Abbruch des Hakens des Hakenbeines, verbunden mit einer Luxation desselben, was man als Luxationsfraktur bezeichnen könnte.

Wir fügen bei :

Fall 1. *Maurer Emil,* Maschinenmeister in der Drukkerei.

Anamnese. Am 24. August 02 verunglückte der 19jährige Patient, indem er mit seiner linken Hand und seinem linken Arm in die Druckerpresse geriet und eine Quetschung von Hand und Arm von der Streck- gegen die Beugeseite erlitt.

Status. Ausgedehnte Weichteilquetschungen und Zerreissungen waren die Folge. Hand und Finger konnten im Anfang nicht bewegt werden. Schmerz bei Stoss in der Längsaxe des Mittel- und Goldfingers liessen eine Fraktur in den Metacarpen ahnen. Die Diagnose

«Fraktur des Hakens des Hakenbeines»

wurde auf Grund eines Röntgenbildes gestellt.

Patholog. Anatomie. Der Röntgen ergab eine Fraktur an der Basis der beiden Metacarpen. Ausserdem zeigte derselbe bei näherer Betrachtung, dass der Haken des Hakenbeines abgebrochen war. Der Schatten des Hakens, der sich normal als ein ziemlich scharfer Kreis auf dem Hakenbein abzeichnet, fehlte daselbst, überlagerte dagegen, deutlich den Haken im Profil sehen lassend, die Furche zwischen Kopf- und Hakenbein. Derselbe war also durch den von

der Dorsalseite, ebenso von der Volarseite auf die Hand wirkenden Druck, an seiner Basis abgebrochen und nach innen umgelegt worden. Da sich im weitern Verlaufe eine störende Einwirkung desselben auf die Beugesehnen des linken Gold- und Mittelfingers geltend machte, so wurde derselbe exzidiert.

Operation vom 2. Dez. 02. Operative Entfernung des abgebrochenen Hakens des Hakenbeines unter den üblichen Massnahmen und Cautelen der Asepsis. Wundverlauf normal. Heilung per primam.

4. Januar 03. Wiederaufnahme der Arbeit.

Status vom Juni 09. Die Beugung und Streckung der Finger ist normal. Patient kann seine Hand zu jeglicher Arbeit gebrauchen. Die Stelle des Hakens ist nicht mehr druckempfindlich. Irgend eine Crepitation ist an dieser Stelle bei Bewegung der Finger nicht zu konstatieren.

Fall 2. Anamnese. Patient *Albert Zinsser,* prakt. Arzt, gibt folgendes an:

Patient zog am Tage des Unfalles einem Patienten aus dem Unterkiefer links den letzten Backenzahn aus. Der Zahn sass infolge von Verwachsungen sehr fest und der Arzt musste, um einen Bruch des Unterkiefers zu verhüten, denselben fixieren, was auf folgende Weise geschah:

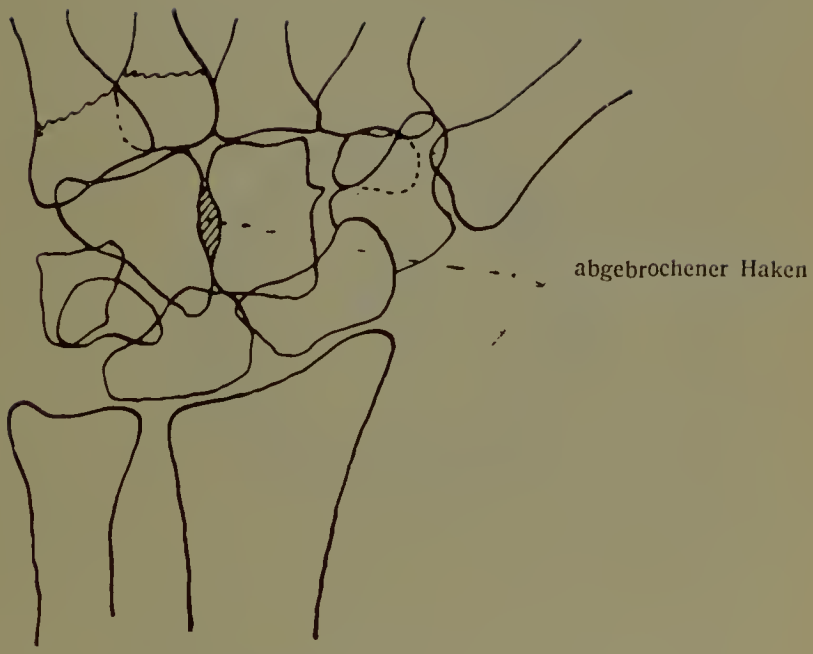

Fall Maurer Emil.

ROYAL COLLEGE OF SURGEONS OF ENGLAND
18 OCT 11
LIBRARY

Der Arzt hielt mit der linken Hand über dem Kopf des Patienten, sich auf der Lehne des Operationssessels stützend, den Kiefer fest, zog mit grosser Anstrengung den Zahn, verspürte dabei im linken, überanstrengten Handgelenk ein Krachen und einen starken Schmerz. Die Hand schwoll stark an, Explorand ging seiner Praxis nach, musste aber dann wegen Behinderung und Schmerz einen Kollegen zu Rate ziehen.

Status, aufgenommen durch Herrn Prof. Vulpius in Heidelberg.

Das linke Handgelenk zeigt in seiner äussern Hälfte auf dem Handrücken eine deutlich umschriebene, flache Anschwellung. Im Bereiche derselben besteht eine umschriebene, starke Druckempfindlichkeit. Die Palpation lässt daselbst eine abnorme Beweglichkeit eines Handwurzelknochens erkennen. Auch fühlt man bei manchen Bewegungen ein Knochenreiben. Die Beweglichkeit des Handgelenkes ist beschränkt. Versuche ausgiebiger Bewegungen rufen starke, blitzartige Schmerzen hervor. Die Kraft der Hand ist herabgesetzt. Die Vorderarm-Muskulatur ist abgemagert. Die Umfangsdifferenz beträgt 2 cm.

Therapie. Konservative Behandlung.

Patholog. Anatomie. Röntgenbild lässt einen Bruchspalt erkennen und zwar mit schrägem Verlauf im os. hamatum.

Gutachten. Nach dem Gesagten ist es nicht zweifelhaft, dass es sich um die Folgen eines nicht verheilten Handwurzelknochenbruches handelt. Durch denselben ist die linke Hand nur in sehr geringem Grade noch brauchbar. Der Verletzte ist nicht im Stande, seine Berufspflichten zu erfüllen. Es ist anzunehmen, dass die Folgen dauernde sind; es werden sich immer wieder Schmerzanfälle mit Schwellung u. dgl. einstellen.

Betrachtung.

Aetiologie. Wie wir gesehen haben, handelt es sich im ersteren Falle um eine Maschinenverletzung, wie auch in demjenigen des in der Literatur durch Eigenbrodt beschriebenen. In unserem zweiten Falle war es ein direktes Trauma auf die Hand, das die Verletzung verursachte.

Symptomatologie und Diagnose. Was die Symptomatologie anbetrifft, so verweise ich auf den jeweiligen Status. Bei beiden Verletzungen konnte die sichere Diagnose nur an Hand einer aufgenommenen Röntgenphotographie gestellt werden, doch wurde, bevor eine solche gemacht worden war, eine Fraktur des Handwurzelknochens diagnostiziert.

Therapie. Die erstangeführte Verletzung wurde wegen der bedeutenden Funktionsbehinderung operativ behandelt, wobei der abgebrochene Haken exzidiert wurde; im andern Falle wurde nur eine

konservative Behandlung ausgeführt, wie aus dem Gutachten hervorgeht.

Patholog. Anatomie. Dieser Steinmann'sche Fall von Abbruch des Hakens ist unseres Wissens der erste seiner Art. Von Eigenbrodt ist in seiner erschöpfenden Arbeit über Handwurzelknochen-Verletzungen ein Fall beschrieben von Abbrechen des Hakens mit gleichzeitiger dorsaler Luxation des os. hamatum, während der Haken in seiner normalen Lage zurückblieb. Mit dem Hakenbein war auch das basale Ende des vierten Mittelhandknochens dorsalwärts verschoben. Unser Fall unterscheidet sich also von dem einzig beschriebenen Fall von Hakenbeinfraktur dadurch, dass er nicht bloss eine Komplikation der Dorsalluxation des Hakenbeines, sondern ein *reines Abbrechen des Hakens bei unbeschädigtem Hakenbein darstellt.* Bemerkenswert ist, dass auch im Falle von Eigenbrodt (Quetschung der Hand in einem Zahnradgetriebe) eine Fraktur des Metacarpus 3 und 4 am basalen Ende bestand, also bei Darbieten einer übrigens ähnlichen Aetiologie. Im zweiten, kasuistisch angeführten Falle handelt es sich um eine Querfraktur des os. hamatum.

Fraktur mehrerer Carpalknochen.

Geschichte.

Nachdem wir die Frakturen der einzelnen Carpalknochen der Reihe nach, soweit sie in der Litera-

tur, sowie auch in meinen zur Verfügung gestandenen Fällen erwähnt und besprochen haben, so ist es nun auch angezeigt, nachzusehen, inwiefern sich diese verschiedenen Verletzungen kombinieren können. Einen solchen Fall, in welchem drei Frakturen vorkommen, finden wir angeführt durch Herrn Prof. Friedrich in Leipzig, nämlich eine Kombination von Fractura capitati, hamati und lunati durch ein und dasselbe traumatische ætiologische Moment.

Die Hauptkombinationen von Frakturen des Handgelenkes sind diejenigen mit Frakturen der Vorderarmknochen, wie:

Fractura ossis navicularis cum fractura radii, erwähnt von Bardenheuer, Kahleyss, Gallois;

Fractura ossis capitati cum fractura radii, erwähnt von Cloquet, Boyer, Linhart, Bardenheuer;

Fractura ossis navicularis cum fractura proc. styloidei radii, erwähnt von Drohsinn und Henke;

Fractura ossis lunati cum fractura radii, erwähnt von Kahleyss, Burchart.

Betrachtung.

Aetiologie. In den Anamnesen der von Kahleyss und Burchart in der Literatur zitierten Fällen handelte es sich beim ersteren um einen Fall auf den Handrücken, beim andern um einen solchen auf die Vola manus und bei dem unsrigen um ein direktes Trauma durch einen Mechanikwirbel.

Symptomatologie und Diagnose. Bei den zwei oben zitierten Verletzungen wurde die Diagnose wahrscheinlich nur auf Grund des Röntgenbildes gestellt, da keine nähern Angaben gemacht sind. In unserm Falle wurde der Verdacht auf eine Fraktur des Lunatum durch die Lokalisation der Beschwerden und der Druckempfindlichkeit erregt und die Diagnose durch die Röntgenaufnahme gefestigt.

Therapie. Wenn auch bei konservativer Behandlung im Fall nicht zu grosser Dislokation der Fragmente ein gutes Resultat relativerweise zu erzielen sein mag, so ist doch im grossen und ganzen jedenfalls die Excision dislozierter Fragmente angezeigt und diejenige Behandlung, die das beste Resultat aufzuweisen haben wird.

Luxationen der Carpalknochen.

Luxatio ossis navicularis.

Geschichte.

Erwähnt wurde eine solche Verletzung von Staffel, Lembke und Sulzberger.

Luxatio ossis lunati.

Geschichte.

Von allen den vorher beschriebenen Verletzungen, seien es Frakturen oder Luxationen, ist die Luxation

des os. lunatum eine der häufigsten, was schon die bisher darüber erschienene Literatur beweist. Werfen wir einen Blick in die chirurgische Literatur seit der Entdeckung der Röntgenstrahlen, so finden wir, dass diese Verletzung des Mondbeines fast in allen Handbüchern, sowie auch in den Zeitschriften der Chirurgie einer nähern Betrachtung unterworfen worden ist.

Fall 1. Anamnese. *Corbaz Jules,* Spenglerarbeiter. Patient fiel von einem Dache herunter und zwar einige Meter hoch auf die ausgestreckten Hände und wurde als Notfall im Spital aufgenommen.

Status. Links eine Luxatio cubiti mit Abbruch des Processus coronoideus. Reposition der Luxation. Rechts hatte Explorand eine Verletzung der Handgelenksgegend, welche als Fraktur am untern Ende des Radius angesprochen wurde. Der Röntgen hatte diese Annahme bestätigt, indem er eine Abrissfraktur des Processus styloideus radii vorzeigte. Nach einiger Zeit wurde der Patient aus dem Spital entlassen und blieb noch in ambulanter Behandlung.

Im September 1902 wurde von der Versicherungsgesellschaft ein Gutachten eingeholt.

Status vom 25. Sept. 08. Rechte Hand. Verbreiterung und Verdickung des untern Radiusendes. Auf der Mitte der Volarseite des Handgelenkes fühlt man einen knöchernen Vorsprung von der Form und Grösse des Kleinfingerendgliedes eines Erwachsenen. Der Vorsprung ist nicht verschieb-

lich, bewegt sich aber doch etwas gegen den Radius bei Beugung und Streckung des Handgelenkes. Druck auf den Vorsprung ist sehr schmerzhaft, und zwar strahlt der Schmerz in den Mittel- und Goldfinger aus (cela téléphone dans les doigts) und gibt Explorand ausdrücklich an, dass sich dieses Gefühl nur auf die Volarseite erstrecke. Der Kleinfinger und Zeigefinger sind frei. Drückt man ulnarwärts vom Vorsprung in eine Nische hinein, so telephoniert es auch in den kleinen Finger und zwar auch nur in die Volarseite desselben.

Volarflexion = 30°.
Dorsalflexion fast = 0°.
Seitenflexion ziemlich = 0°.

Vermehrung des Handgelenkumfangs rechts um 1 cm. Sensibilität und Funktion der Finger ungestört, aber Händedruck schwach. Die ganze Hand steht gegenüber dem Vorderarm in Radialabduktion. Der Arbeiter klagt über sofortige Ermüdung bei Gebrauch der Hand. Bei stärkerer Bewegung des Handgelenkes treten Schmerzen auf in der Gegend des Knochenvorsprungs.

Diagnose. Auf der Basis dieser Symptome, sowie des nebenstehenden Röntgenbildes wurde die Diagnose auf

«Luxatio ossis lunati»

gestellt.

Patholog. Anatomie. Der Röntgen ergibt neben dem Abbruch des Processus styloideus radii

und des Processus styloideus ulnae, sowie starker radialer Dislokation der Hand gegenüber den Vorderarmknochen eine deutliche Luxatio ossis lunati. Der Schatten dieses Knochens überlagert denjenigen des untern Radiusendes, das Capitatum und Triquetrium in auffälliger Weise. Die letztern Knochen sind zusammengerückt und haben dadurch die durch das Heraustreten des os. lunatum aus der Reihe entstandene Lücke fast ausgefüllt. Noch deutlicher ist die Luxation des lunatum auf dem seitlichen Röntgenbild zu sehen. Das Mondbein ist nicht nur vollständig nach der Vola zu herausgetreten, sondern hat sich zugleich 90° um eine quere Axe gedreht, so dass die Concavität des Knochens nach der Beugeseite hin gerichtet ist. Herr Dr. Steinmann stellte die Indikation auf Exstirpation des luxierten Knochens.

Operation vom 22. Okt. 02. Eingehen in Aethernarkose zwischen M. ulnaris int. und Palmarissehne, freimachen des lunatum, welches auf seiner jetzigen proximalen Kante, die in der normalen Position der volaren entspricht, noch an starken Bandmassen hängt, mit Raspatorium und Messer. Naht, Drain, Heilung per primam. Nach zirka 10 Tagen Beginn mit Massage. Narbe völlig verheilt.

Status vom 8. Dez. 02.

Händedruck ziemlich kräftig.
Dorsalflexion = 30°.
Volarflexion = 45°.

Fall Corbaz Jules.

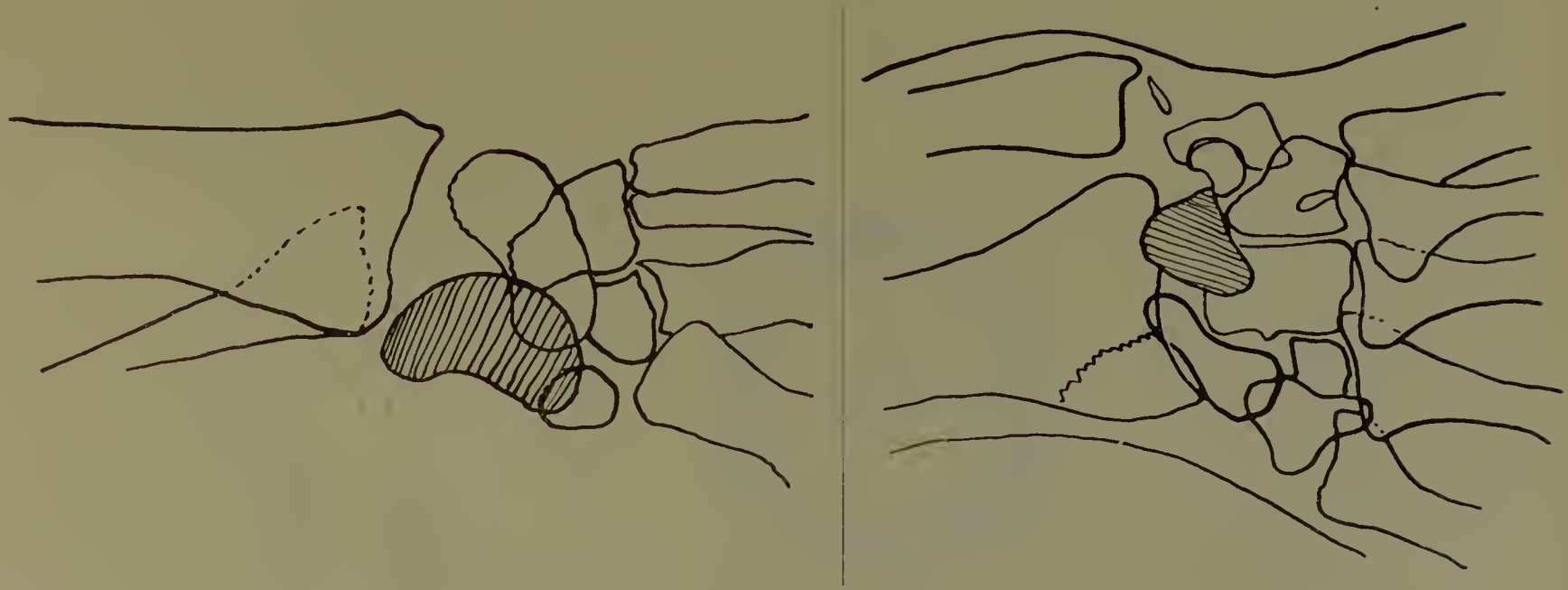

ROYAL COLLEGE OF SURGEONS OF ENGLAND
LIBRARY
10 OCT 11

Ulnarflexion = 40°.
Radialflexion = 10°.

Endresultat. Status vom 5. Mai 09. Die Operation hat, was die Luxation des lunatum anbetrifft, vollen Erfolg gehabt. Hingegen sind die Störungen von seiten der in Dislokation geheilten Radiusfraktur zurückgeblieben.

Fall 2.

Patient *Heinrich Hauser* verunglückte am 16. Oktober 06, indem er beim Anschlagen von Gesimsen an Wandkasten im Glättezimmer der Irrenanstalt «Breitenau» von einer Leiter, die plötzlich unten ins Rutschen kam, hinunterstürzte. Dabei zog er sich neben einer Fraktur des Proc. styloideus radii noch eine Luxation des Mondbeines zu. Patient kam, mit einem Notverband versehen, in die Behandlung des Herrn Dr. Henne in Schaffhausen.

Status. Das linke Handgelenk ist diffus angeschwollen; das untere Radiusende verdeckt die Gegend des os. lunatum, welche besonders druckempfindlich ist. Die Faust kann nicht vollständig geschlossen werden; die rohe Kraft, besonders die Fingerbeugung ist wesentlich reduziert.

Diagnose. An Hand dieser Symptome und des Radiogrammes wurde die Diagnose auf

«Luxatio ossis lunati»

gestellt.

Therapie. Am 17. Oktober wurde von Herrn Dr. Henne ein Gipsverband angelegt. Die Reposition schien gut, nichts Auffallendes ausser starker örtlicher Schwellung. Am 27. Oktober wurde der Gipsverband erneuert. Auch jetzt nichts Auffälliges. Am 13. November wurde der Verband entfernt. Leichte Massage, aktive und passive Bewegungen geübt.

Status vom 17. Dez. 06. Patient ist willig und geduldig, weshalb er am 17. Dezember halb arbeitsfähig erklärt werden kann, am 14. Jan. 07 $^3/_4$ arbeitsfähig. In der Folge bleibt die Schwellung bestehen und die Gebrauchsfähigkeit der Finger wird nicht besser, so dass am 28. Januar die Faust noch nicht gemacht werden kann. Weiterbehandlung mit Massage. Der Mann arbeitet und wird am 28. Februar 07 mit Annahme einer bleibenden Einbusse von 10 % aus der Behandlung entlassen.

Endstatus. Patient arbeitet, hat aber in seiner linken Hand wenig Kraft und kann nicht fest anfassen.

Patholog. Anatomie. Auf dem Röntgenbild vom 30. Januar 07 sieht man eine von einer geheilten Fraktur herrührende dunkle Linie, einer Schrägfraktur des Proc. styloid. radii entsprechend, dagegen das os. lunatum volar und ulnar luxiert.

Gutachten vom 28. Febr. 07. Es ist kaum zu erwarten, dass sich der jetzige Zustand noch we-

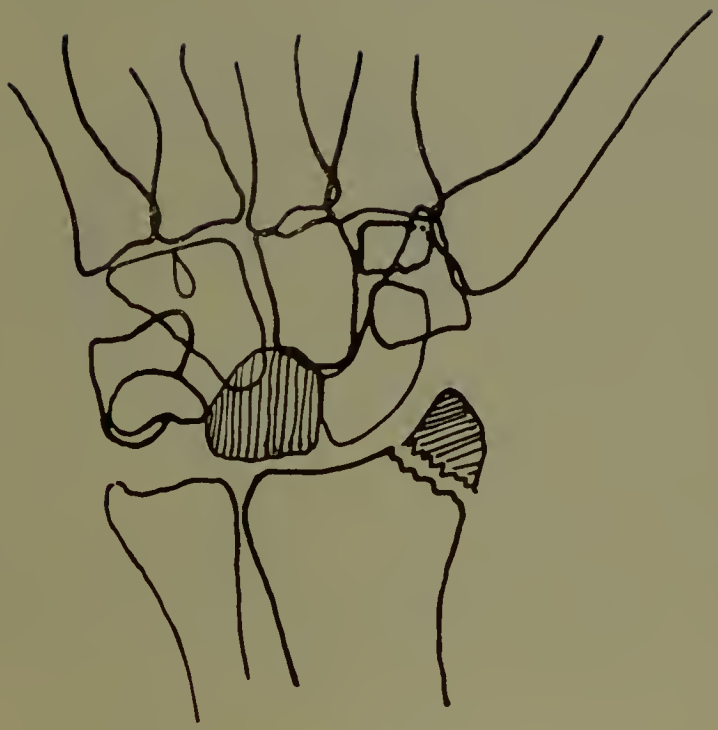

Fall Hauser Heinrich.

ROYAL COLLEGE OF SURGEONS OF ENGLAND
16 OCT 11
LIBRARY

sentlich verbessern wird ; auch operativ ist nicht viel zu erwarten. Es ist eine Einbusse von 10% anzunehmen, was auch durch ein Gutachten des Herrn Dr. Ziegler in Winterthur angenommen wird.

* * *

Aus der Praxis des Herrn Dr. *Brunner* (Krankenasyl Neumünster, Zürich).

Zinser Franz, geb. 1859, Chauffeur, wurde im Oktober 07 von der zurückschnellenden Kurbel eines Automobils am rechten Handgelenk getroffen. Hand und Vorderarm schwollen danach stark auf, waren mit Blut unterlaufen, wurden schmerzhaft, so dass der Patient mit der Hand gar nichts machen konnte. Jetzt ist die ganze Hand noch geschwollen, am meisten der Daumen, Zeige- und Kleinfinger. In diesen drei Fingern hat Patient immer noch Schmerzen und Kältegefühl. Nach 8 Wochen, als die Geschwulst abgenommen, hatte Patient keine Schmerzen mehr. Sie traten aber wieder auf, nachdem er zu arbeiten versuchte.

Status vom 5. Febr. 08. Mittelgrosser, magerer Patient. Rechter Vorderarm und Hand leicht geschwollen. Von den Fingern sind am meisten Daumen, Zeige- und Kleinfinger geschwollen. Dann hat Patient Paraesthesien (Ziehen und Kältegefühl). Sensibilität für Berührung ist in der ganzen Hand abgeschwächt. Auf der volaren Seite der Handwurzel, ungefähr in der Höhe der

ersten Reihe der Handwurzelknochen, fühlt man eine harte Erhebung, wenig beweglich. Druck darauf löst einen bis in die Spitzen der ersten drei Finger austrahlenden Schmerz aus. Durch Palpation ist es schwer zu bestimmen, was genau dieser Erhebung entspricht.

Motilität. Bewegungen der Hand im Handgelenk sind sehr gering und schmerzhaft. Fingerbewegungen auch reduziert. Bewegungen im Ellbogengelenk (Flexion und Extension) sind normal. Von der Mittelstellung zwischen Pro- und Supination kann der Patient pronieren, aber gar nicht supinieren.

Rotationsbewegung beträgt also zirka 90°. In Mittelstellung der Hand, sowie in Pronationsstellung kann Patient die Hand im Handgelenk um zirka 30° dorsal flektieren. Volarwärts biegen kann er gar nicht. Passiv kann die Hand über betreffende Stellungen hinaus ohne Schmerzen nicht bewegt werden. Aktiv kann Patient die Finger nicht bis zur Vola manus einbiegen und auch nicht ganz strecken. Passiv kann man die Finger bis zur Berührung der Handvola flektieren, aber nicht ganz strecken.

Sensibilität. Tastempfindung am Arm normal, in der ganzen Hand vom Handgelenk an abgeschwächt, auf der Volarseite des Daumens, Zeige- und Kleinfingers ganz aufgehoben. In diesen drei Fingern hat der Patient das Gefühl von Kälte, Abgestorbensein, sowie viel spontane

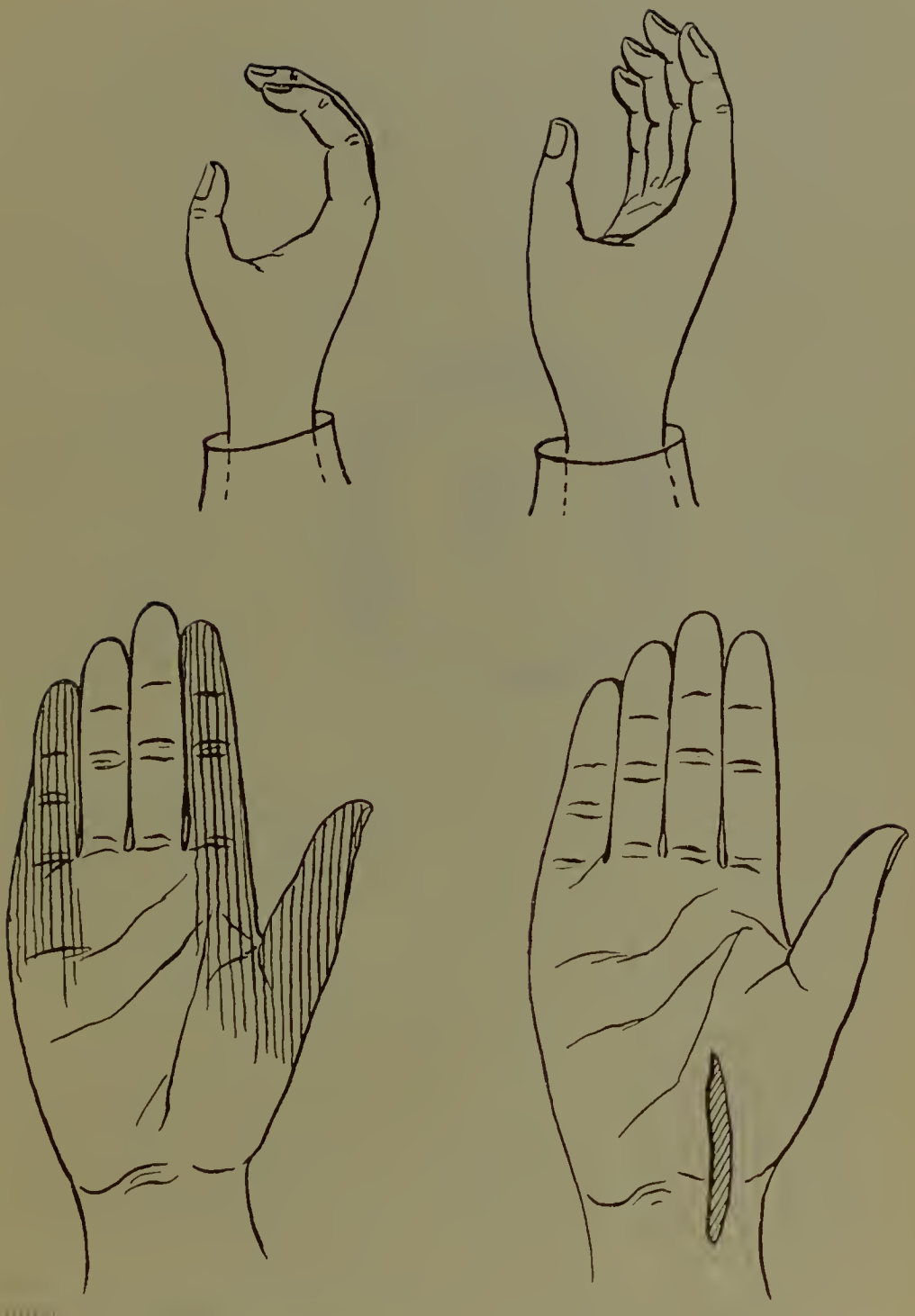

= aufgehobene Sensibilität

Fall Zinser Franz.

ROYAL COLLEGE OF SURGEONS OF ENGLAND
LIBRARY

Schmerzen. Diese Schmerzen und Gefühle sind nicht sofort nach dem Unfalle eingetreten, sondern erst in den letzten Wochen, nachdem die Schwellung, die nach dem Unfalle entstanden, grösstenteils verschwunden war.

Diagnose. An Hand des aufgenommenen Status, sowie des Röntgenbildes wurde die Diagnose auf

«Luxatio ossis lunati»

gestellt.

Therapie vom 8. Febr. 08. Operation. Im Anfang unruhige, dann gute Mischnarkose. Hand supiniert und dorsal flektiert. 6—7 cm langer Schnitt zwischen den Sehnen des flexor carpi radialis und palmaris longus. Lig. carpi volare wird in seinem zentralen Teile angeschnitten; man geht zwischen den Sehnen des flexor carpi radialis und flexor pollicis longus in die Tiefe. Sehne des flexor pollicis und der ulnarwärts davon liegende nervus medianus werden ulnarwärts gezogen und man kommt auf das unter ihnen liegende, aus der ersten Carpal-Knochenreihe volarwärts luxierte, um 90° quergedrehte os. lunatum, das mit dem Naviculare nicht mehr fest durch die Gelenkbänder verbunden ist. Nach Durchtrennung derselben lässt es sich leicht fassen und extrahieren. Einlegen eines Gazestreifens, zwei Knopfnähte am lig. carpi volare. Haut mit Seidenknopfnähten vereinigt.

11. Febr. 08. Gazestreifen herausgezogen, wobei eine blutig seröse Flüssigkeit folgt.

13. Febr. 08. Nahtlinie etwas gerötet, sonst geheilt. Patient behauptet, die Finger nicht bewegen zu können, er hält die Hand ganz steif. Die spontanen Schmerzen sind verschwunden.

17. Febr. 08. Faden entfernt; Wunde geheilt, nicht mehr gerötet. Hand noch geschwollen, aber weniger als vor der Operation. Finger werden wieder etwas bewegt.

Nachbehandlung. Massieren und Elektrisieren.

Patholog. Anatomie. Das Röntgenbild ergibt eine deutliche Luxation des Mondbeines. Am exstirpierten Mondbein sieht man, dass fast nur die Verbindungen mit dem Naviculare erhalten waren. Reste von andern Ligamenten sind kaum vorhanden.

Endstatus vom 18. April 08. Bewegungen im Handgelenk; geringe ulnare Adduktion, noch geringere radiale. Die Hand steht für gewöhnlich in der Axe des Vorderarms und kann etwa um 20° flektiert aber gar nicht gestreckt werden. Die Hand ist gegen den Vorderarm volarwärts verschoben (Bajonettstellung).

Die Bewegungen des Daumens sind normal. Die Finger stehen in allen Gelenken leicht gebeugt und können nicht mehr gestreckt werden. Die drei ulnaren Finger können vollständig bis zur Berührung der Vola meistens nur unter Anstrengung gebeugt werden. Der Zeigefinger bleibt dabei zurück und wird zwar noch in allen Ge-

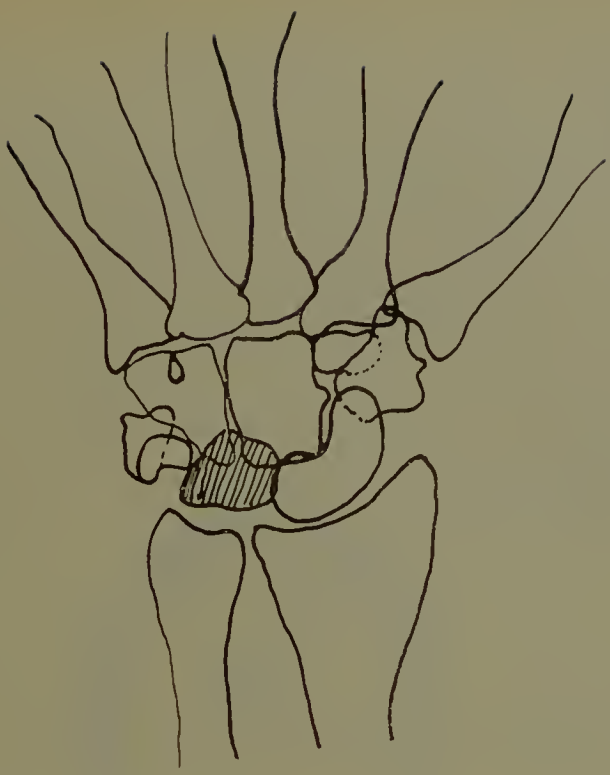

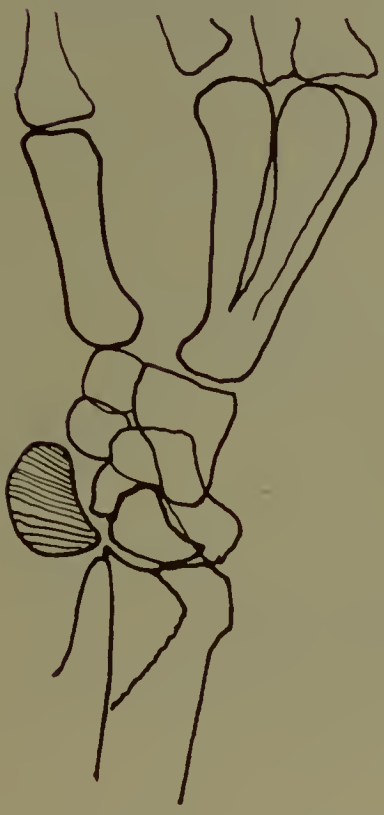

Fall Zinser Franz.

ROYAL COLLEGE OF SURGEONS OF ENGLAND
OCT 11
LIBRARY

lenken gebeugt, doch bleibt seine Spitze 2 cm von der Vola entfernt. Ab- und Adduktion der Finger ist möglich. Die Spatien zwischen den Metacarpalia sind eingesunken, besonders auf der Dorsalseite. Sensibilität nach Nadelstich in der ganzen Hand (mit Ausnahme des Daumens) normal. Der kleine Finger, wie auch der Zeigefinger sind sowohl dorsal als volar unempfindlich, der Zeigefinger ganz, der kleine Finger aber hat eine Spur von Gefühl.

In diesen beiden Fingern will Patient noch spontan hie und da Schmerzen haben. Die Finger sind alle gleich warm. Trophische Veränderungen sind nicht vorhanden. Fibrilläre Zuckungen im M. adductor pollicis.

Endergebnis ist kein vollkommenes, weil es eine eigentümliche Art der Verletzung ist, welche den Nervus ulnaris und medianus in Mitleidenschaft gezogen hat, und der Patient erst 4 Monate nach dem Unfall zur Operation kam.

Gutachten. Da anzunehmen ist, dass die Beweglichkeit und Kraft der Finger sicher bedeutend zunehmen werden, so ist eine dauernde Einbusse von 15% anzunehmen.

Betrachtung.

Aetiologie. Die in der Geschichte dieser Verletzung erwähnten Fälle haben fast alle dasselbe ætiologische Moment, nämlich Sturz aus grosser

Höhe auf die Handfläche bei fixiertem Vorderarm. Der französische Autor Potel betont, dass ein Fall auf die Vola eine vordere, ein solcher auf das Dorsum eine hintere Luxation hervorrufe. Eigenbrodt zitiert einen Unfall, bei welchem die Hand des Verunglückten durch eine Maschine herumgeschleudert wurde. Im letzten der kasuistisch angeführten Fälle war, wie wir aus der Anamnese gesehen haben, ein direktes Trauma schuld, nämlich Schlag eines zurückschnellenden Automobilhebels auf das Handgelenk.

Symptomatologie und Diagnose. Albertin, Potel machen in ihren Beschreibungen aufmerksam auf die Möglichkeit des Durchfühlens des lux. Knochens an der Volarseite, und zwar ist, wie bei unserm Falle, Druck-Schmerzhaftigkeit vorhanden. Es finden sich neuralgische Erscheinungen, namentlich mit aller Bestimmtheit volarwärts, in den Endästen des Medianus, welche von de Quervain als ein wichtiges Symptom dargelegt werden. Diese Parästhesien können nach Eigenbrodt sogar schon nach einem Monat zu Entartungsreaktion der Muskeln führen, wie im Falle, den wir in der Besprechung der Aetiologie als Maschinenverletzung erwähnt haben. Hier war nach dieser kurzen Zeit schon Entartungsreaktion der Muskeln des Ulnarisgebietes nachzuweisen. Drucklähmungen von Nerven wurden bei dieser Verletzung auch schon beschrieben von Berger, Cameron und Gamgee.

Volarflexion ist gewöhnlich nicht stark behindert, in einem unserer Fälle bis auf eine solche von 30°; Dorsalflexion und Seitenflexion sehr stark, beinahe = 0. Händedruck ist in allen Fällen abgeschwächt. Die Diagnose kann an Hand dieser erwähnten Symptome und besonders durch das Röntgenbild sicher gestellt werden.

Therapie. Nach Eigenbrodt sind 3 Verfahren möglich:

1. Fixation und Heilgymnastik bei geringer Störung.
2. Operative Entfernung.
3. Unblutige Reposition.

1. *) Da dieses Verfahren nur in den leichtesten Fällen ausreicht und doch nur als Notbehelf gelten kann, so wenden wir uns gleich zu

2. Operative Entfernung. Dieselbe wurde schon in der vorantiseptischen Zeit von Mougeot ausgeführt, in neuerer Zeit von Cameron, Gamgee, Berger, Tolet, Dubar und vielen andern, von den drei erstgenannten wegen Druckneurose des Medianus und Ulnaris.

3. Unblutige Reposition des luxierten Mondbeines wurde zuerst versucht und beschrieben durch Taaffe, Gross, Sulzberger und v. Leser. Nach Gross wird dieselbe folgendermassen ausgeführt:

---

*) Eigenbrodt erwähnt einen Fall, der nach 2 ½ Jahren mit diesem Verfahren keine Funktionsstörung aufwies.

Chloroformnarkose. Durch Zug der Hand nach Lamprecht in Dorsalflexion und darauffolgende Volarflexion und direkter Druck auf den Knochen. Fixation auf der Schede'schen Schiene und später Massage. Leser führt forcierte Dorsalflexion des Handgelenkes mit Druck auf die volare Seite des Carpus aus.

Nach Gross wird durch Zug in der Längsrichtung und starker Dorsalflexion die proximale Gelenkfläche des Capitatum mit der dorsalen Kante der distalen Gelenkfläche des Mondbeines in Berührung gebracht. Bei den Fällen Leser und Eigenbrodt hatte der luxierte Knochen eine Drehung von 180° gemacht. Hier war eine unblutige Reposition unmöglich.

Sulzberger: Narkose. Hand stark extendiert und dorsalflektiert; unter starkem direktem Druck auf das dislozierte os. lunatum wird bei fortdauerndem Zug in Längsrichtung die Hand allmählich volar flektiert, dann Reposition unter Knacken. Fixation auf der Schede'schen Schiene.

Pathol. Anatomie. Die Luxation des Mondbeines kommt nach Friedrich dadurch zustande, dass bei gewaltsamer Hyperextension der Hand Mond- und Kahnbein gegen die Hohlhand angedrängt werden und nach Riss des volaren Bandapparates beide oder nur allein (meistens os. lunare) durch den Druck des Capitatum gewissermassen herausgequetscht werden. Druck des luxierten Knochens bewirkt dann gelegent-

lich Medianus oder Ulnarisparese. Es kann auch ein Durchbruch des luxierten Knochens durch die Weichteile entstehen, wie in 12 Fällen von Mougeot, Flower, Hulke, Hodges O, Hara, Gross, Buchanan, Albertin, Forgues, Bardenheuer, König und Köste beschrieben wurde.

In unserm Falle ist, wie schon erwähnt, das vollständig luxierte Mondbein nach der Vola herausgetreten und hat sich zugleich um 90° um eine quere Axe gedreht, so dass die Concavität des Knochens nach der Beugeseite hin gerichtet ist. Für die weitern Details verweise ich auf die kasuistisch beschriebenen Fälle.

Nach Sulzberger hat das os. lunatum keine sehr starke Befestigung; dazu kommt noch, dass dasselbe mit seiner keilförmigen Gestalt gleichsam den Schlussstein des durch die Handwurzel gebildeten Gewölbes darstellt und jeder seitliche Druck die Neigung haben wird, es aus seiner Lage zu verdrängen. Ein solcher seitlicher Druck wird besonders bei starker Dorsalflexion der Hand durch die beiden stark gespannten Seitenbänder erzeugt, und da gleichzeitig in dieser Stellung durch die sich entgegenstemmende Gelenkfläche des Radius ein Ausweichen des os. lunatum dorsalwärts verhindert wird, so erfolgt die Luxation wohl stets volarwärts. Hönigschmied ist es bei seinen Leichen-Experimenten nicht gelungen, bei Dorsalhyperflexion eine Luxation des os. lunatum zu erzeugen, ebenso wenig gelang es Till-

mann; dieser erklärte dies durch das Fehlen der elastischen Spannung an der Leiche. Nach Lauenstein handelt es sich um eine gewaltsame Ueberstreckung der Hand, wodurch zunächst Ligament und Kapsel an der Vola übermässig gespannt und zerrissen werden; die hierdurch begünstigte Dorsalflexion hat dann das os. lunatum aus seiner Lage in die Richtung des geringsten Widerstandes gedrängt.

Luxatio ossis triquetri.

In der mir zur Verfügung gestandenen zuständigen Literatur waren keine Angaben über isolierte Luxation des Pyramidenbeines zu finden.

Luxatio ossis pisiformis.

Geschichte.

Ueber diese Verletzung finden wir Angaben von Grass, Fergusson 1852, Erichson 1849, Bieberach 1877, Barois 1891; ferner noch von Bardenheuer, Tillmanns und Hamilton.

Aetiologie. Nach Tillmanns kommt diese Luxation des Erbsenbeines zustande durch Druck des stark dorsal flektierten Handgelenkes gegen einen Griff, nach Fergusson und Grass durch plötzliche gewaltsame Kontraktion des musculus flexor carpi ulnaris.

Symptomatologie und Diagnose. Die Diagnose stützt sich hier auf lokalisierte Druckempfindlichkeit, Schwellung des Ulnarrandes des Handgelenkes, ferner auf eventuelle palpierbare Dislokation des Knochens und als sicherstes Mittel auf das Röntgenbild.

Patholog. Anatomie. Die Verletzung ist nach Bardenheuer leicht möglich infolge der losen Verbindung mit dem os. triquetrum.

Luxation des os. multangulum majus.

Geschichte.

Erwähnt wurden Fälle von Uhde, Mosengeil, Bieberach, Alquié, Bardeleben, Bonnes und Guay.

Mosengeil beschrieb eine Subluxation des os. multangulum majus bei einer Hand, die statt des Daumens einen dreiphalangigen Finger hatte.

Aetiologie. Bei dem durch Mosengeil beschriebenen Fall von Subluxation des os. multangulum majus war die Aetiologie folgende:

Patient stürzte von einem Abhange herunter, wobei die Hand volar flektiert war, so dass der Stoss das Dorsum traf. Es erfolgte somit das Trauma auf die dorsalflektierte Hand, wobei eine Abhebelung des os. multangulum majus von der betreffeuden Artikulationsfläche des os. naviculare und bei weiter wirkendem Stoss in der Richtung

der Radialaxe sekundär die Hervorpressung des Knochens aus seinem Niveau erfolgen musste.

Symptomatologie und Diagnose. Die Hand war etwas gebeugt und ulnarwärts gestellt. Carpalgegend auf der Radialseite geschwollen und bei Druck schmerzhaft. Dorsalfläche des multangulum überragt etwa ½ cm das Niveau.

Die Therapie wurde folgendermassen durch Mosengeil ausgeführt:

Reposition bei stark flektierter Hand und Druck auf den hervorstehenden Knochen während einer Extensionsbewegung.

Luxation des os. multangulum minus.

Geschichte.

Erwähnt wurde oben angegebene Verletzung durch C. Weber, Guay und Sheldon.

Aetiologie. Guay gibt folgende Aetiologie an: Schlag mit der Hand auf die Schulter eines andern.

Luxatio ossis capitati.

Geschichte.

Subluxationen des capitatum, namentlich des Kopfes kommen nach Cooper, Boyer, Putégnat, Hamilton, Labat hauptsächlich bei weiblichen Individuen

vor. Oberst, Buchanan und Seeger erwähnen auch solche Fälle. Nach Bardenheuer finden wir die Subluxation des Kopfes des Capitatum allein oder zugleich mit dem obern Teil des Hamatum bei schlaffem Bandapparat, hauptsächlich bei Webern, nach König und Roser, sowie nach den ersterwähnten Autoren bei weiblichen Individuen. Eigenbrodt behandelte ebenfalls diese Verletzung, ebenso Chopart und Hueter.

Aetiologie. Nach Seeger handelt es sich bei dieser Verletzung jeweilen um einen Fall auf die in den Metacarpophalangealgelenken flektierte Hand, wobei der Stoss hauptsächlich den am meisten prominierenden Metacarpus des Mittelfingers trifft und dadurch das Caput ossis capitati gleichsam aus seiner Gelenkverbindung herausgehebelt wird. Auch Bardenheuer und Tillmann nehmen eine ähnliche Aetiologie an. Im Falle Coopers war es ein Fall auf die Hand, bei dem die Vola manus mit dem Vorderarmknochen in Berührung kam.

Symptomatologie und Diagnose. Nach Bardenheuer finden sich folgende Symptome: Starke, prominierende Geschwulst auf dem Dorsum manus und zwar in Verlängerung des Mittelfingers nach oben. Sehne des Extensor digitorum communis durch den Kopf des Capitatum nach innen, die des Extensor carpi radialis nach aussen verschoben. Zeigefinger etwas vom Mittelfinger entfernt und Annäherung schmerzhaft.

Diagnose. Wie gewöhnlich auf Grund der angegebenen Symptome und des Röntgen.

Therapie. Unblutige oder operative Reposition.

Luxatio ossis hamati.

Geschichte.

Wir finden in der Literatur Angaben von Oberst, Buchanan, Eigenbrodt und Seeger. Im Falle Eigenbrodt verweise ich auf die schon in der Frakturengeschichte dieses Knochens angegebenen Tatsachen, da sich bei diesem Falle noch ein Abbruch des Hakens konstatieren liess.

Luxatio inter-carpea.

Geschichte.

In der zuständigen Literatur wurde dieselbe beschrieben von Bardenheuer, Malgaigne, Maisonneuve, Deprès, Richmond, Claudot, Tillmann, Schmidt, Testot und Tale. Bei derselben unterscheiden wir eine volare und dorsale Luxation der Handwurzelknochenreihen gegeneinander.

Aetiologie. Aus der Praxis des Herrn Prof. Oberst.

Einem *Bergmann* schlug ein Wagen, den er aufhalten wollte, gegen seine linke Hand. Dadurch wurde dieselbe noch mehr dorsalwärts flektiert.

Status. Zwei Monate nach dem Unfall war eine deutliche ulnare Flexion zu konstatieren. Dabei war das Handgelenk verbreitert und verkürzt, und zwar betrug die Vermehrung des Umfanges gegen die rechte gesunde Hand 2 cm. Die Distanz vom Capitulum metacarpi I zum Processus styloideus radii war um 1 cm vermindert. Das Handgelenk war vollständig steif. Es war ein ausgesprochener querer Wulst auf dem Dorsum der Hand zu palpieren. Finger waren alle in Streckstellung und in allen Gelenken steif, es war nur noch eine geringe Flexion möglich. Es bestand eine starke Inaktivitätsatrophie.

Die Diagnose wurde an Hand der Symptome und eines Röntgenbildes gestellt.

Therapie war eine mechanotherapeutische.

Resultat. Die Funktion liess sich doch wieder so weit herstellen, dass der Patient seine Arbeit wieder aufnehmen konnte, doch blieb eine Verkürzung der Hand um 1 cm zurück.

Luxation mehrerer Knochen.

Geschichte.

Wir treffen hier die verschiedensten Kombinationen. Luxatio ossis navicularis et lunati, angeführt von Alquié, Staffel, Forgue und Dubar. Bardenheuer, Putégnat und Richerand sahen eine fernere Kombination von Luxatio ossis capitati et hamati.

Luxatio ossis capitati et humati.

Aethiologie. Bardenheuer sah dieselbe bei einem Patienten, der die Gewohnheit hatte, täglich eine grosse Anzahl Flaschen zu entkorken. Richerand sah einen ganz ähnlichen Fall von Luxation dieser Knochen bei einer Frau durch Umfassen des Bettrandes bei Verarbeitung der Wehen.

Symptomatologie und Diagnose. Sehne des Extensor digitorum communis ist durch den Kopf des os. capitatum nach innen verschoben, die des Extensor carpi radialis nach aussen. Annäherung des Zeige- an den Mittelfinger ist schmerzhaff, letzterer ist verkürzt.

Luxatio ossis navicularis et lunati.

Anamnese. *Zaugg Samuel,* Landarbeiter, 30 Jahre, fiel von einem Baume 6—7 m hoch auf die linke Hand und zwar wahrscheinlich auf die Radialseite, so dass diese in Ulnar-Adduktion gedrängt wurde. Die Hand stund nach dem Unfalle in sehr starker Ulnar-Adduktion. Starke Schwellung in der Gegend des Naviculare bis in die Finger. Der zuerst herbeigezogene Arzt glaubte an eine Radiusfraktur. Er gibt aber ausdrücklich an, dass er einen in der Gegend der Tabatière abnormal stark vorspringenden Knochen reponiert habe und zwar in Ulnar-Adduktion der Hand.

Status vom 3. Dez. Es befindet sich ein knöcherner Vorsprung im Gebiete der ersten Handwurzelknochenreihe, auf der Rückseite mit Kapselschwellung. Starke Behinderung der Dorsalflexion, welche gleich 0 ist. Auch die Volarflexion ist nur um wenige Grade möglich. Der oben erwähnte Vorsprung ist besonders ausgeprägt im Gebiet des os. naviculare auf der Rückseite. Man hat das Gefühl, dass er der Dorsalflexion einen knöchernen Widerstand entgegensetze. Auch auf der Volarseite scheint ein gewisser Vorsprung an der ersten Handwurzelknochenreihe vorhanden zu sein.

Diagnose. Wahrscheinlich Luxation des os. lunatum und irgendwelche Veränderung am Naviculare.

Therapie. Um der Verletzung auf den Grund zu kommen, die Schmerzen zu heben und der Hand eine gute Funktion zu verleihen, wurde von Herrn Dr. Steinmann die Operation vorgenommen.

Operation v. 20. Dez. Schnitt in der Längsaxe des Vorderarmes über dem Handgelenkrücken gegen den dorsalen Vorsprung zu, in Chloroformnarkose. Durchschneidung des ligamentum carpi dorsale und der Gelenkkapsel. Der Gipfel des Vorsprungs wird durch eine Gelenkfläche des Naviculare gebildet. Das Naviculare wird weiter präpariert und es zeigt sich nun, dass das proximale Ende nach der Rückseite, das distale Ende gegen die Volarseite gerichtet ist; die mit dem os. capita-

tum artikulierende Gelenkfläche ist mehr oder weniger mit demselben in Kontakt geblieben.

Nach diesem Befund hatte also das os. naviculare sich um einen ungefähr die Spitzen der beiden Proc. styloidei verbindende Linie als Axe um 90° gedreht. Daneben hat aber noch eine Drehung um eine dorsovolare Axe von etwa 90° stattgefunden, so dass die Concavität des Naviculare gegen den Radius sieht. Das os. lunatum fehlte an seiner Stelle und war volarwärts luxiert, hingegen mit einer geringen Drehung. Es wurde unter starker Volarbeugung des Handgelenkes von der dorsalen Oeffnung aus excidiert. Nun konnte das Handgelenk passiv in gehöriger Ausdehnung gebeugt und gestreckt werden. Schluss der Kapsel mit Catgutnähten, ebenso der ligamenta carpi dorsales. Einlegen eines Glasdrain in die Gelenkhöhle. Schluss der Hautwunde mit Seidennaht.

Status vom 8. Januar. Noch leichte Schwellung in der Gegend des exstirpierten Knochens, aber keine Druckempfindlichkeit mehr.

Dorsalflexion etwa $^1/_2$ normal = 30°.

Volarflexion gut, $^1/_2$ normal.

War die Hand in Ulnar-Adduktion vor der Operation, so ist sie nun ziemlich gerade gestellt. Eine Radial-Abduktion ist allerdings noch nicht vorhanden. Ulnar-Adduktion fast normal.

Verlauf. Besonders durch die Exstirpation der beiden luxierten Knochen konnte der Hand wieder eine ordentliche Funktion zurückgegeben werden.

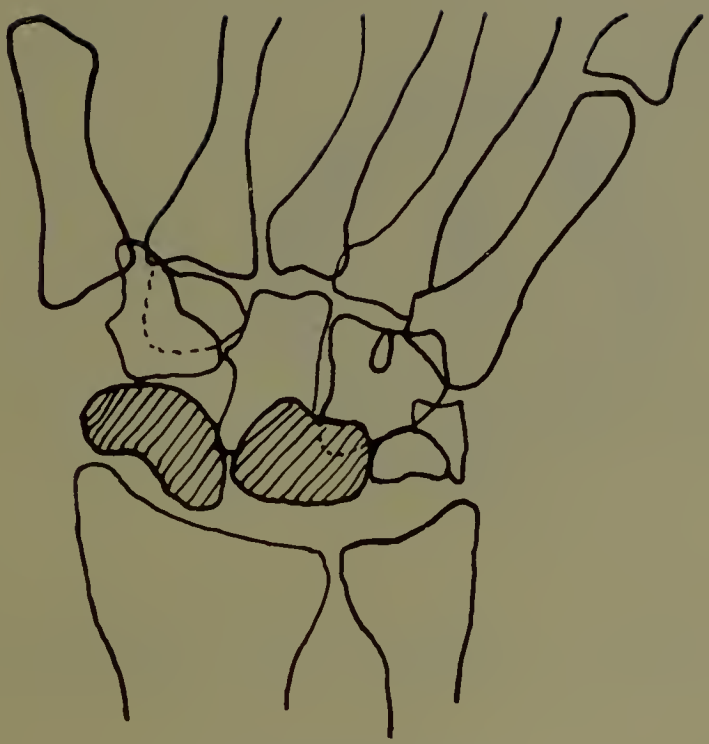

Fall Zaugg Samuel.

ROYAL COLLEGE OF SURGEONS OF ENGLAND
16 OCT 11
LIBRARY

Patholog. Anatomie. Es ist anzunehmen, dass beim Sturz Gelenkkapsel und Bänder auf der Aussenseite zwischen Naviculare und Proc. styloideus radii gerissen sind, wofür die deutliche Abrissfraktur der Spitze des Processus styloideus radii spricht. Es kam zu einer Luxation des os. naviculare nach aussen in der Weise, dass die Concavität auf dem Proc. styloideus radii zu reiten kam. Durch das Hineindrücken des vorspringenden Knochens kam dann das Naviculare in die Stellung, in welcher es bei der Operation getroffen wurde. Mit dieser Verletzung ging eine Luxation des os. lunatum gegen die Vola zu vor sich, ohne wesentliche Drehung desselben. Möglicherweise war auch noch eine Fraktur des Triquetrum vorhanden. Diese Verletzung ist eigenartig und nirgends beschrieben.

Kombination von Fraktur u. Luxation.

Geschichte.

De Quervain betrachtet die Kombination von Fraktur und Luxation als eine typische Verletzung und bezeichnet dieselbe als eigentliche Luxationsfraktur. Kaufmann behandelte ebenfalls ein solches Zusammentreffen von Luxation und Fraktur in seiner Arbeit.

Fractura ossis navicularis et subluxatio ossis lunati.

Anamnese. *Friedrich Arthur Winkler,* 38jährig, Landwirt, Lüptitz. Patient fuhr mit seinem Velo über einen auf der Strasse liegenden Stein, stürzte und fiel auf die beiden vorgestrekten Hände, nahm aber nicht gleich ärztliche Hülfe in Anspruch.

Status. Es bestand zuerst Schmerzhaftigkeit, Druckempfindlichkeit und Schwellung an beiden Handgelenken. Nach 8 Tagen war das linke Handgelenk vollständig geheilt. Die Handwurzel war in ihrem radialen Teil noch entzündet. Der behandelnde Arzt empfahl Moorpackungen.

Diagnose. Infolge der Schwellung konnte die Diagnose nicht gestellt werden, sondern erst durch das Radiogramm.

Patholog. Anatomie. Nach der Radiographie handelte es sich zweifellos um eine Fraktur des Kahnbeines mit Verschiebung der Fragmente, wobei auch das Mondbein subluxiert war.

Nach eingeholtem Gutachten wurde Patient mit 800 Mark abgefunden.

Fractura ossis navicularis et luxatio ossis lunati.

Fall 1. Anamnese. *Burgat Oscar,* 33 J., stürzte von einer Leiter auf das Trottoir.

Status vom 6. März 08. Linke Hand. An derselben findet sich eine leichte radiale Deviation der ganzen Hand, wie auch eine Verdickung und Vermehrung des Umfanges des Handgelenkes von 1 cm. An der Palmarseite des Handgelenkes ist ein knöcherner Vorsprung zu bemerken, der von den Sehnen der Beugemuskeln bedeckt ist. Bei Bewegungen der Hand ist eine deutliche Crepitation zu hören. Ferner ist eine Verkürzung der Hand von $^3/_4$ cm, wie auch eine solche in der Distanz von der Basis des Metacarpus I bis zum Proc. styloideus radii von 1 cm zu konstatieren.

Extension. Links 155°. Rechts (normal) 145°.
» 158°. » » 150°.

Klinische Diagnose. Luxatio ossis lunati et fractura ossis navicularis.

Patholog. Anatomie. Aus dem Röntgenbild ergibt sich folgender Befund:

Luxation des Mondbeines und Querfraktur des naviculare; ferner eine Abrissfraktur des Processus styloideus radii.

Gutachten. Es ist eine kombinierte Læsion (Luxatio ossis lunati et fractura ossis navicularis). Diese Verletzung stellt eine typische Læsion dar, ganz wie die vereinzelte Luxation des Mondbeines und die Fraktur des Kahnbeines. Sie zieht nach den bisher gemachten Erfahrungen eine Verminderung der Arbeitsfähigkeit nach sich, welche sich während 1—3 Jahren sehr

deutlich bemerkbar macht, und vermindert stets die Exkursionen des Handgelenkes. Was die Arbeitsfähigkeit anbetrifft, so erholt sie sich nach und nach und kann beinahe wieder normal werden, und zwar nur in günstigen Fällen, obschon die Exkursionen immer noch etwas beschränkt sein können. Die auf diesem Gebiete gemachten Experimente und Erfahrungen zeigen, dass die Funktionsfähigkeit sich weitaus am besten wieder herstellen lässt durch Herausnahme des luxierten Mondbeines und des dislozierten Naviculafragmentes. Gestützt auf die oben erwähnten Ausführungen ist die Operation dem Patienten sehr anzuraten.

Therapie. Dieselbe war eine konservative, da der Patient sich der Operation nicht unterziehen wollte.

Endresultat vom Juni 09. Dem eingeholten Berichte des Patienten entnehmen wir folgendes:

Die kranke Hand ist um etwa 25% weniger stark als die gesunde. Patient arbeitet mit Mühe und Schmerzen im Handgelenk und in den Fingergelenken. Er gibt an, nachts stets von Schmerzen heimgesucht zu werden, die sich vom Ellenbogen bis in die Fingerspitzen erstrecken und den Charakter von Ameisenkriechen aufweisen. Hängt Patient aber den Arm über den Bettrand hinaus, so verschwindet dieses lästige Gefühl innerhalb 1—2 Minuten. Patient beklagt sich hauptsächlich über die aufgetretene Schwäche;

durch die Affektion ist er verhindert, mit der Hand einen Gegenstand fest umschliessen zu können. Er nahm seine Arbeit 8 Monate nach dem Unfall wieder auf mit einer Einbusse an Arbeitsfähigkeit von 50%. Er arbeitet noch mit Schwierigkeiten und gibt an, noch stark zu leiden.

Fall 2.

Aetiologie. *Zyro Theodor,* 28 Jahre, von Beruf Elektromonteur, rutschte am 1. Juni 08, wahrscheinlich infolge Ausgleitens der Steigeisen, längs einer Leitungsstange 8 m hoch hinunter. Patient war bei Besinnung. Er empfand sofort heftige Schmerzen im Rücken, deshalb wurde die Verletzung des rechten Handgelenkes vom erstbehandelnden Arzte vollständig übersehen. Der rechte Arm soll beim Sturz auf dem harten Boden aufgeschlagen haben. Ein zweiter Arzt konstatierte nun eine Schmerz- und Formveränderung in der Gegend der Handwurzel. Weder Beugung noch Streckung waren möglich. Es bestund somit eine absolute Versteifung des Handgelenkes. Auf dem Handwurzelrücken war in der Gegend des Mondbeines ein abnormer Vorsprung zu sehen.

Diagnose. An Hand dieser erwähnten Symptome und eines zirka 8 Tage nach dem Unfall aufgenommenen Röntgen handelt es sich um eine Fractura ossis navicularis et luxatio ossis lunati des rechten Handgelenkes.

Therapie. Am 18. Juni 08 fand eine Operation statt, bei welcher das os. triquetrum, das os. lunatum, sowie das obere Bruchstück des Kahnbeines entfernt wurden, also die ganze obere Handwurzelknochenreihe, ausser Erbsenbein und endständigem Bruchstück des Kahnbeines.

Patholog. Anatomie. Der 5 Wochen nach der Operation, am 23. Juli 08, aufgenommene Röntgen zeigt die untere Handwurzelknochenreihe an das Gelenkende der Vorderarmknochen herangerückt, das endständige Bruchstück des Kahnbeins über dem Processus styloideus radii herausragend und sich zwischen diesem und dem Multangulum majus einklemmend. In der neuen Handgelenkspalte sind einzelne kleine, unregelmässige Knochenschatten, von zurückgebliebenen oder von Periost neu gebildeten Knochenpartikelchen herrührend, zu sehen.

Status vom 26. Jan. 09. Die heutige Untersuchung ergiebt, dass die Rückwärtsbeugung der Hand gleich Null ist, die Volarflexion etwa 30°, also ungefähr die Hälfte der normalen beträgt. Die Abbiegung nach der Ulnarseite beträgt etwa 20°, diejenige nach der Daumenseite ist gleich Null. Die Handdrehung ist nicht gestört. Die Kraft des Händedrucks ist rechts bedeutend herabgesetzt. Das rechte Handgelenk erscheint gehörig verdickt, besonders in der Mitte. Der Umfang desselben beträgt 19 cm gegen 17 cm links, der grösste Vorderarmumfang rechts 27½ cm

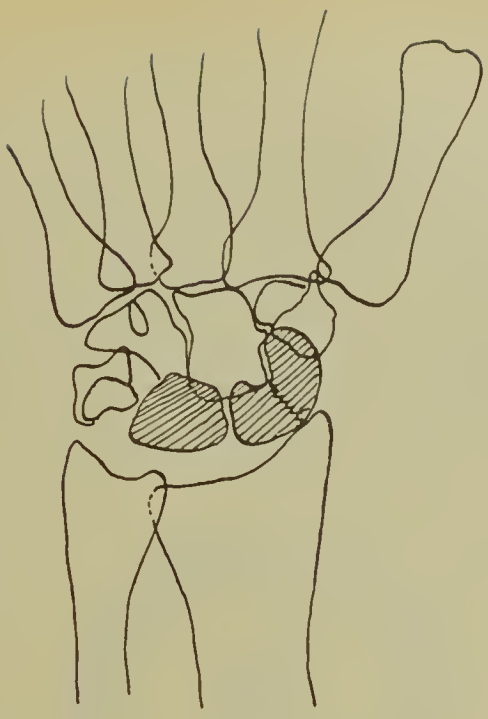

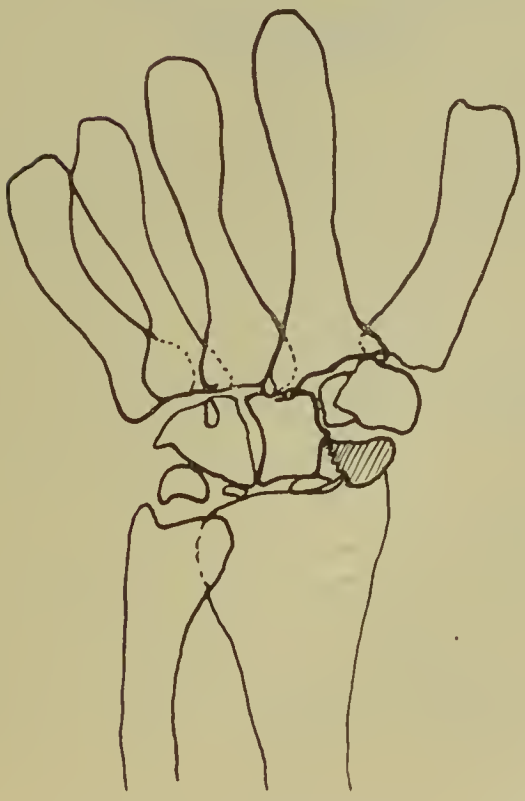

Nach der Operation. *Fall Zyro_Theodor.*

ROYAL COLLEGE OF SURGEONS OF ENGLAND
16 OCT 11
LIBRARY

gegen 28 cm links. Der Untersuchte klagt über Mangel an Kraft in der rechten Hand, über Steifigkeit des Handgelenkes und Schmerzen in demselben bei Bewegung, so z. B. in der Gegend des Mondbeines bei forcierter Beugung nach der Greifseite. An der Rückseite des Zeigefingers und des Daumens findet sich noch eine zeitweise Störung der Gefühlsempfindung, auf der Dorsalseite des Vorderarmes eine etwa 10 cm lange Längsnarbe, die auf der Unterlage verschieblich ist.

Prognose. Es kann erfahrungsgemäss dem Patienten im Verlaufe der Zeit noch eine wesentliche Besserung seiner Handgelenksfunktion in Aussicht gestellt werden. Immerhin ist kein so gutes Endresultat vorauszusehen, wie etwa nach blosser Herausnahme des Naviculare oder des Lunatum, da die Configuration der Gelenkfläche der Handwurzel der ihr gegenüberstehenden der Vorderarmknochen zu wenig angepasst ist, in der Gelenkspalte noch Knochenpartikel zu sehen sind und sich auch das zurückgebliebene Bruchstück des Naviculare gewissen Bewegungen hindernd entgegenzustellen scheint.

Gutachten. Da eine Besserung im Verlaufe der ersten Jahre sicher zu erwarten ist, wäre hier die Rentenentschädigung zu empfehlen. Sollte aber der Fall definitiv erledigt werden, so wäre beim Beruf des Verunglückten die Annahme einer

bleibenden Erwerbseinbusse von 10—15% zu rechtfertigen.

Fall 3.

Anamnese. *Johann Knetzelsdorfer,* geb. 1886. Patient fiel beim Anbringen von Fensterbrettern aus einiger Höhe auf einen Pflasterboden, ohne angeben zu können, wie er aufliel.

Status. Patient hat laut Arztattest der Unfallsanzeige noch andere Verletzungen erlitten, die uns aber nicht interessieren.

Status vom 24. Nov. 06. Patient klagt gegenwärtig nur noch über die rechte Hand. Die Handwurzelgegend scheint verdickt, besonders an der Daumenseite. Im Bereiche des Naviculare besteht Druckschmerz. Beugung und Streckung im Handgelenk sind nur noch um 15° möglich, ebenso ist auch die Seitenbewegung beschränkt.

Diagnose laut Röntgen. Fractura ossis navicularis dextri, Luxatio ossis lunati.

Therapie. Es wurde eine operative Therapie vorgeschlagen, vom Patienten jedoch abgelehnt und infolgedessen nun konservativ behandelt.

Patholog. Anatomie. Es ergibt sich im Röntgen eine Fraktur des rechten Naviculare, wobei das proximale Bruchende nach der Volarseite luxiert ist, wie auch das Mondbein, das offenbar dem Zuge dieses Kahnbeinfragmentes folgt. Diese Kombination ist eine wohlbekannte Verletzung.

Fall Knetzelsdorfer.

ROYAL COLLEGE OF SURGEONS OF ENGLAND
OCT 11
LIBRARY

Die Versteifung des Handgelenkes ist die Folge der Verschiebung der Knochen nach der Beugeseite.

Gutachten. In demselben empfiehlt Kaufmann die Operation. Die bestehende Versteifung wird als eine partielle Invalidität von 10—15% eingeschätzt.

Fall 4.

Anamnese. *Brunner Paul,* Spengler, verunglückte am 21. August 03 durch Sturz aus einer Höhe von 16 m und war bis 24. Oktober 03 auf der chirurgischen Abteilung eines Kantonsspitals in Behandlung wegen Schädelbasisfraktur, Distorsio nuchæ, Risswunden im Gesicht und Fractura radii. Entlassung als geheilt. Er wurde von der Versicherung (Schweizer. Spenglermeisterkasse) mit Fr. 500 abgefunden wegen seiner Hals- und Kopfverletzung. Im Spital hatte man ihm gesagt, dass die linke Hand wieder gebrauchsfähig werde. Diese Verletzung war deshalb bei der Entschädigung nicht berücksichtigt worden.

Therapie. Starke Schwellung des Handgelenks. Wasserglasverband während 8 Tagen, während 3 Wochen Gipsverband und dann stetige Massage.

Status 1904. Die Funktion ist immer gleich geblieben. Flexion = 45°, Dorsalflexion ganz minim, ebenso sind Ulnar- u. Radialflexion beschränkt. Auf dem Dorsum an Stelle des Lunatum ist eine eindrückbare Mulde; auf der Vola, ungefähr dem Lunatum

entsprechend, ein verschiebbares Knochenstück. Druck auf dasselbe ist schmerzhaft. Mittelfinger ist am meisten behindert. Beschwerden bestanden in Kraftlosigkeit, Müdigkeit, stetigem Stechen im Handgelenk, im Mittelfinger und dann den ganzen Arm hinauf bis in den Oberarm ausstrahlend. Schmerz stärker bei Witterungsänderung. Bei Fingerbewegung in der Gegend der Vorwölbung ist eine Crepitation fühlbar und besonders gut hörbar mit dem Stethoscop. Pro- u. Supination sind normal. Auf der Volarseite des linken Handgelenkes, in der Höhe der beiden Processus styloidei, zeigt sich eine deutliche Vorwölbung in querer Richtung etwa 3 ½ cm lang, in der Längsaxe des Armes etwa 1 ½ cm breit. Umfang über den Processus gemessen links 18 ½ cm, rechts 18 cm. Grösster Umfang des linken Unterarms 2 cm geringer als rechts. Hand links etwas magerer aussehend und stärker schwitzend. Volarflexion links 35—40° gegen fast 90° rechts. Dorsalflexion links minim, Radialflexion fast ganz aufgehoben. Ulnarflexion etwa um die Hälfte beschränkt. Jedes passive Ueberschreiten der Bewegung löst starke Schmerzen aus, besonders das der Beugung und der Radialflexion. Stoss in der gerade gehaltenen Hand in toto in der Längsaxe des Vorderarms ist nicht schmerzhaft, hingegen Längsstoss in der Ulnarflexion etwas, sehr aber in Radialflexion. Stoss in der Längsaxe der einzelnen Finger ist nicht schmerzhaft, ausser beim Mittelfinger. Die Distanz vom Proc. styloid.

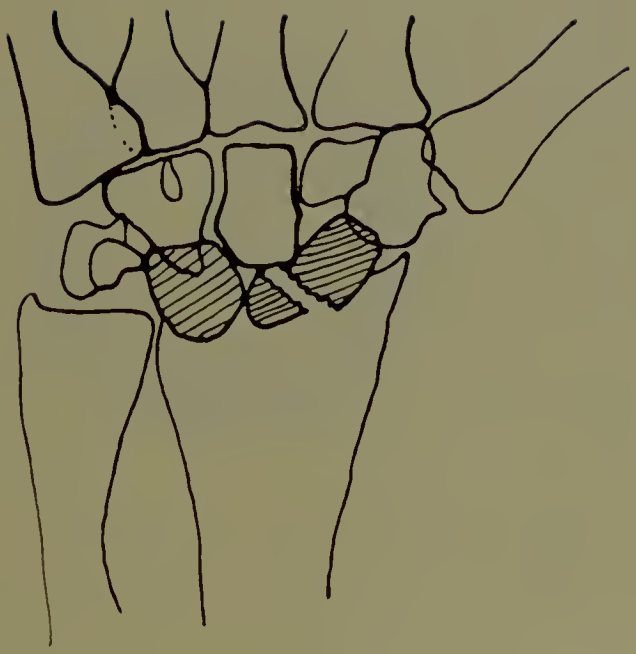

Fall Brunner Paul.

ROYAL COLLEGE OF SURGEONS OF ENGLAND
16 OCT 11
LIBRARY

radii bis zum Metacarpophalangealgelenk I beträgt links 5,7, rechts 6,7 cm.

In der Einbuchtung zwischen Processus styloideus radii und hinterm Ende des Metacarpus I lässt sich links ein 0,8 cm breites Brettchen eindrücken, rechts ein 1,6 cm breites Brettchen. Die Hand steht ziemlich in Mittelstellung (Radialflexion nicht ausgesprochen). Unteres Radiusende erscheint bei der Palpation unverändert. Die Tabatière ist ausgefüllt. Tiefes Eindrücken in der Gegend des os. naviculare ist besonders schmerzhaft. Dorsal lässt sich bei Volarflexion die Gegend des Naviculare etwas eindrücken; besonders ausgesprochen ist aber bei Volarflexion die Mulde, welche sich auf dem Dorsum an der Stelle des Lunatum eindrücken lässt. Dieser letztere Eindruck ist aber nicht schmerzhaft. Nähere Palpation ergibt deutlich, dass die Vorwölbung an der Volarseite des Handgelenkes aus zwei Stücken besteht, ein grösseres in der Mitte der Handgelenkslinie, ein kleineres radialwärts gelegen, die gegeneinander beweglich sind. Druck auf die Vorwölbung ist schmerzhaft und ruft in die Finger ausstrahlende Schmerzen hervor.

Diagnose. Die Symptome sind die einer Naviculär-Fraktur und einer Luxation des os. lunatum, was durch das Röntgenbild bestätigt wird.

Therapie. Operation: Incision längs auf der Volarseite. Entfernung des luxierten os. lunatum und des mitluxierten proximalen Fragmentes des

os. naviculare von Haselnussgrösse. Heilung per primam.

Gutachten. Gestützt auf den Bericht der behandelnden Aerzte wurde in der Annahme einer weiteren bleibenden Arbeitsunfähigkeit v. 5%, welche dem Arbeiter durch seine Verletzung erwachsen war, demselben eine entsprechende Entschädigung zuerkannt.

Betrachtung.

Aetiologie. Wie aus den Anamnesen der kasuistisch erwähnten Fälle zu entnehmen ist, handelt es sich im ersten Falle um einen Sturz auf die beiden vorgestreckten Hände, im zweiten um einen Fall aus grosser Höhe (ohne Angaben des Verletzten, auf welche Weise er zu Fall gekommen ist), im dritten ebenso, wie auch im vierten. Wir sehen also, dass es sich hier immer um ein und dieselbe Aetiologie handelt.

Symptomatologie und Diagnose. Die Hauptsymptome, die wir hier nur kurz rekapitulieren wollen, da dieselben schon in den Status der betreffenden Fälle erwähnt sind, sind annähernd dieselben wie bei vereinzelter Luxation oder Fraktur; nur ist hier der Palpationsbefund schwerer zu erheben, da die sichere Abtastung infolge stärkerer Schwellung, was ja durch eine doppelte Verletzung wohl verständlich ist, schwer auszuführen ist. Jedoch ist es, wie wir im Falle

Burgat sehen, nach Aufnahme einer eingehenden Prüfung, wie sie hier Prof. de Quervain vorgenommen hat, doch möglich, an Hand des im betreffenden Falle erwähnten Status eine klinische Diagnose zu machen. Um aber derselben die nötige Sicherheit zu geben, was einer guten Indikation und Therapie nottut, so ist es immer am besten, das betreffende Handgelenk röntgographisch aufzunehmen. Es ist nicht nur für den Patienten von Vorteil, sondern auch für den behandelnden Arzt.

Therapie. Bei dieser Verletzung kann eine konservative oder operative Therapie in Frage kommen. Die Operation ist unbedingt vorzunehmen; sie ist besonders bei starker Dislokation der Fragmente oder bei Störungen von seiten der Nerven, durch Druck auf den Medianus oder Ulnaris, dem Patienten dringend zu empfehlen.

Patholog. Anatomie. Die Veränderungen sind nur an Hand eines Röntgenbildes oder während der Operation festzustellen, da es äusserst selten dazu kommt, einer solchen Verletzung bei der Sektion zu begegnen.

ROYAL COLLEGE OF SURGEONS OF ENGLAND
LIBRARY
15 OCT 17
80

Literatur.

1. *Albertin.* a) Luxation de l'os. semilunaire. Lyon med. Nr. 49/1894.
   b) Note sur un cas de luxation traumatique de l'os. sémilunaire sur la face palmaire du poignet gauche. La province médicale Nr. 27/1887.
2. *Chisolm.* Anterior luxation of the semilunar bone, excision recovery. Philadelphia med. Time 15 1906.
3. *Apelt.* Zur Kasuistik der Luxation des os. lunatum carpi. Monatsschrift für Unfallsheilkunde und Invalidenwesen. X. Jahrg. Nr. 17/1893.
4. *Körte.* Fall von Luxation der Hand nach unten mit Heraussprengung des os. lunatum. Vereinsbeilage der deutschen medizinischen Wochenschrift 1896.
5. *Buchanan.* Case of compound dislocation of the semilunar bone of the carpus. Med. Time Jan. 24./1885.
6. *Cahen.* Luxation des os. lunatum. Münchner medizin. Wochenschrift Nr. 44/1902.
7. *Cahier.* Luxation du sémilunaire Trait. clin. Le Dentu Delbet T. III/1896.

8. *Cameron.* Examples of some surgical diseases and accidents of rare occurence. Lancet 17./V./1884.

9. *Codmann E. A. et Chase.* The diagnosis and treatment of fracture of the carpal scaphoid and dislocation of the semilunar bone with a report of 30 cases. Annuales of surgery. Bd. XLI. March and june 1905.

10. *Delbet.* Luxation du sémilunaire. Bull. et mém. soc. anat. de Paris LXXVIII/1903.

11. *Destot.* Luxation isolé du sémilunaire. Lyon med. C. VI/1906.

12. *Berger.* Luxation de l'os. sémilunaire. Bulletin de la Société de Chirurgie 1897.

13. *Eigenbrodt.* Beiträge zur klin. Chirurgie v. Bruns 1901. Bd. XXX.

14. *Friedrich.* Handbuch der Chirurgie, Bd. IV, von Bergmann, v. Bruns, v. Mikulicz 1903.

15. *Gamgee.* A case of forward dislocation of the semilunar bone. Lancet 6./VII./1895.

16. *Gallony G.* Contribution à l'étude des luxations du sémilunaire. Thèse de Paris 1901/02, 568.

17. *Growes.* A case of anterior dislocation of the semilunar bone of the wrist. Lancet. London 1904.

18. *Hémery.* Contribution à l'étude des luxations du sémilunaire. Thèse de Luce, Nr. 84 1901/02.

19. *Hildebrandt.* Ueber die Luxation des os. lunatum und ihre operative Behandlung. Charité-Annalen. Jahrgang XXIX.

20. *Hildebrandt.* Die volare Luxation des os. lunatum carpi und ihre Behandlung. Berl. klinische Wochenschrift Nr. 30/1905.

21 *Hodges.* Compound dislocation of the semilunar bone of the carpus. Boston med et surg. Journal 1866.

22. *Höfliger.* Ueber Frakturen und Luxationen der Carpalknochen. Korrespondenzbl. für Schweizerärzte Nr. 10/1901.

23. *Hönigschmied.* Leichenexperimente über die Zerreissung der Bänder im Handgelenke. Deutsche Zeitschrift für Chirurgie, Bd. X.

24. *Jaboulay.* Luxation du sémilunaire sur la face antérieure du poignet. Compression du nerv. median. Bulletin de la Société de Chirurgie de Lyon, Nr. 86/87, 1902.

25. *König.* Spezielle Chirurgie, 5. Auflage, III.

26. *Lauenstein.* Luxation des os. lunatum nach der Vola zu, nebst Fraktur der Proc. styloid. radii et ulnæ. Fortschritt auf dem Gebiete der Röntgenstrahlen. Bd. II, 1898/99.

27. *v. Lesser.* Ueber die Luxation des os. lunatum carpii. Deutsche Zeitschrift für Chirurgie, Bd. 67. 1902.

28. *Lyeklama.* Luxatio ossis lunati carpi. Nederl. Tijdschr. Amsterdam. XL.

29. *Lilienfeld.* Fall von Luxatio ossis lunati volaris. Münchner mediz. Wochenschrift Nr. 5/1904.

30. *Lossen.* Lunatum luxation. Enzyklopädie der Chirurgie von Kocher und de Quervain.

31. *Montandon.* Die Theorie der verschiedenen Mechanismen der Lunatum-Luxation.

32. *Née.* De la luxation du sémilunaire. Thèse de Paris 30, 1905/06.

33. *O'Hara & Gross.* Philadelphia med. Times 1881.

34. *Pearson.* Dislocation of the semilunar bone. Brooklin, med. Journal XVIII/1904.

35. *Picqué.* Luxation du sémilunaire. Bulletin méd. de la Soc. de Chir. de Paris XXXIII/1907.

36. *Potel.* Études sur les luxations du scaphoid et du sémilunaire. La Presse méd. Nr. 5, 18./I./1899.

37. *Poulsen.* Luxatio ossis lunati. Archiv für klin. Chirurgie. Bd. 83/1907.

38. *de Quervain.* Beitrag zur Kenntnis der kombinierten Frakturen und Luxationen der Handwurzelknochen. Monatsschrift für Unfallheilkunde und Invalidenwesen Nr. 3/1901.

39. *Schoch.* Beitrag zur Kenntnis der typischen Luxationsfraktur des Intercarpalgelenkes. Deutsche Zeitschrift für Chirurgie, Bd. XIC, Nov. 1907.

40. *Schmiz.* Ueber Frakturen und Luxationen der Handwurzelknochen. Deutsche militärärztl. Zeitschrift. Heft 6/1902.

41. *Staffel.* Luxation des os. scaphoid und des os. lunat. Archiv für klin. Chirurgie, Bd. 63/1901.

42. *Steinmann.* Handwurzelverletzung. Korrespondenzblatt für Schweizerärzte XXXIV/1904.

43. *Sulzberger.* Die isolierten traumatischen Luxationen im Bereiche des carpus. Fortschritte auf dem Gebiete der Röntgenstrahlen, Bd. V/1902.

44. *Taaffe.* Dislocation of the semilunar bone of the carpus. Brit. med. Journal, 1 may 1869.

45. *Tavernier.* Les déplacements traumatiques du sémilunaire. Lyon médical C IV 10./VI./1906 et thèse de Lyon Nr. 129, 1905/06.

46. *Thébault.* A propos d'une luxation dorsale du sémilunaire chez un accidenté du travail. Arch. gén. de méd. Paris 1906.

47. *Tillmann.* Statistische Beiträge zur Lehre von den Luxationen. Archiv der Heilkunde 1874.

48. *Tricot.* Chute sur le poignet. Luxation du sémilunaire en avant. Rapport de Mr. Arron. Bull. et mém. Soc. de Chir. de Paris XXXIII/1907.

49. *Urban.* Ein Fall von isolierter Luxation des Mondbeines. Wiener medizin. Wochenschrift Nr. 8/1903.

50. *Wendt.* Die Reposition des luxierten Mondbeines. Münchner medizin. Wochenschrift Nr. 24 / 1904.

51. *Wittek.* Ueber Verletzung der Handwurzel. Bruns Beiträge XLII / 1904.

52. *Wrigley.* Dislocation of the semilunar bone complicating a fracture of the styloid process of the radius. Lancet C, XXII, 9./III./1907.

53. *Dubar.* Archiv für Chirurgie von Langenbeck 1901, Bd. 63.

54. *Kaufmann.* Ueber die Verwendbarkeit der Röntgenskiagraphie bei der Begutachtung von Verletzten.

55. *Tillmann.* Beiträge zur Luxation der Handwurzelknochen. Deutsche Zeitschrift f. Chirurgie, Bd. 49.

56. *Schmidt.* Hoffa: Lehrbuch der Frakturen und Luxationen. 2. Auflage.

57. *Tale et Destot.* Zentralblatt für Chirurgie 1899.

58. *Bardeleben.* Virchow's Archiv 1851.

59. *Oberst.* Archiv und Atlas der normalen und pathologischen Anatomie in typischen Röntgenbildern. Fraktur und Luxation, I. Teil.

60. *Seeger.* Fortschritte auf dem Gebiete der Röntgenstrahlen. Bd. V / 1901.

61. *Eigenbrodt.* Beiträge zur klinischen Chirurgie 1901, Bd. 30.

62. *Eigenbrodt.* Deutsche Zeitschrift für Chirurgie 1897.

63. *E. Gallois.* Thèse de Lyon 1898/99, Heft 22.

64. *Bardenheuer.* Deutsche Chirurgie, Bd. 63 / 1888.

65. *Friedrich.* Handbuch für Chirurgie, bearbeitet von Bergmann, Bruns und Mikulicz. Bd. IV / 1903.

66. *Glasmacher.* Dissertation: Ueber die Frakturen der Carpalknochen. Prakt. Arzt, Aachen 1906.

67. *E. Gallois.* Fracture de l'extrémité inférieure du Radius. Thèse Lyon 1898.

68. *Cousin.* De l'emploi de la Radiographie dans les lésions traumatiques du poignet. Thèse. Lyon 1897.

69. *Kaufmann.* Weitere Mitteilungen über den Bruch des Kahnbeines der Hand. Korrespondenzblatt für Schweizerärzte Nr. 9 / 1902.

70. *Bär.* Korrespondenzbl. f. Schweizerärzte Nr. 19 / 04.

71. *Alban Köhler.* Fortschritte auf dem Gebiete der Röntgenstrahlen, Bd. V / 1901.

72. *de Quervain.* Chirurg. Diagnostik 1907.

73. *Kalleyss.* Deutsche Zeitschrift für Chirurgie 1897.

74. *Burchart.* Deutsche Zeitschrift für Chirurgie 1897.

Berichtigung.

In der *Einleitung,* 1. Alinea, sind in der 4. Zeile die zwei Worte «in demselben» und auf Seite 16 in Zeile 6 von unten die zwei Worte «und scaphoid» zu streichen.

Ich kann nicht umhin, auch auf diesem Wege den Herren Dr. *Steinmann* in Bern, Dr. *Ziegler* sen. in Winterthur, Dr. *Brunner* in Zürich, Dr. *Henne* in Schaffhausen, Dr. *Zimmermann* in Ziesar, welche mit ihren Daten zu dieser Arbeit beigetragen haben, sowie auch Herrn Prof. Dr. *Th. Kocher* in Bern für sein gütiges Gutachten den besten Dank auszudrücken.